

## УДАЛЕНИЕ ИНОРОДНОГО ТЕЛА ЛЕВОЙ ВИСОЧНОЙ ДОЛИ И СТРУКТУР СРЕДНЕЙ ЧЕРЕПНОЙ ЯМКИ

**В.А. Лукьянчиков, А.Ю. Кордонский\*, А.С. Токарев**

Отделение неотложной нейрохирургии

ГБУЗ «НИИ скорой помощи им. Н.В. Склифосовского Департамента здравоохранения г. Москвы»

Российская Федерация, 129090 Москва, Б. Сухаревская пл., д. 3

\* Контактная информация: Кордонский Антон Юрьевич, кандидат медицинских наук, научный сотрудник отделения неотложной нейрохирургии НИИ СП им. Н.В. Склифосовского. E-mail: akord.neuro@mail.ru

### РЕЗЮМЕ

Проникающая черепно-мозговая травма — нечастый и тяжелый вид повреждения головного мозга. В статье описан ход успешного хирургического лечения пострадавшего с колото-резаным ранением левой височной доли, магистральных сосудов и черепных нервов. Пострадавшие с ранением структур средней черепной ямки должны получать хирургическое лечение в специализированном стационаре с возможностью всестороннего дооперационного обследования и наличием отделения реанимации для нейрохирургических больных с полным набором необходимых препаратов. С целью интраоперационного контроля кровотечения необходимо использовать современные гемостатические материалы, при отсутствии которых выполнение операции нецелесообразно.

### Ключевые слова:

проникающая черепно-мозговая травма, колото-резаное ранение височной доли, основания черепа, металлическое инородное тело в полости черепа

### Ссылка для цитирования

Лукьянчиков В.А., Кордонский А.Ю., Токарев А.С. Удаление инородного тела левой височной доли и структур средней черепной ямки. Журнал им. Н.В. Склифосовского Неотложная медицинская помощь. 2018; 7(2): 160–164. DOI: 10.23934/2223-9022-2018-7-2-160-164

### Конфликт интересов

Авторы заявляют об отсутствии конфликта интересов

### Благодарности

Исследование не имеет спонсорской поддержки

### ORCID авторов

В.А. Лукьянчиков: 0000-0003-4518-9874  
А.Ю. Кордонский: 0000-0001-5344-3970  
А.С. Токарев: 0000-0002-8415-5602

БА — базилярная артерия  
ВСА — внутренняя сонная артерия  
ЗСА — задняя соединительная артерия  
ИТ — инородное тело  
КТ — компьютерная томография

СМА — средняя мозговая артерия  
ЦСЖ — цереброспинальная жидкость  
ЧМТ — черепно-мозговая травма  
ШКГ — шкала комы Глазго

### ВВЕДЕНИЕ

Проникающая травма в структуре черепно-мозговой травмы (ЧМТ) составляет 1,5–3% от всех наблюдений тяжелой ЧМТ [1, 2]. Относительная редкость описания хода лечения пациентов с ранением магистральных сосудов головного мозга объясняется высокой смертностью пострадавших с подобной травмой на месте происшествия [3, 4]. В виде описательных статей опубликованы единичные наблюдения проникающих ранений головного мозга с повреждением крупных сосудов [1, 4, 5, 7, 8].

Таким образом, по объективным причинам сохраняются трудности в создании алгоритма диагностики и выборе оптимальной тактики хирургического лечения пациентов с ранением магистральных артерий головного мозга. Приводим редкое клиническое наблюдение успешного оперативного лечения пострадавшего с проникающим колото-резаным ранением левой височной доли, структур основания средней черепной ямки и латеральной стенки кавернозного синуса.

Клиническое наблюдение.

Больной П., 32 лет, поступил в стационар переводом из областной больницы. Со слов пациента, пострадал

накануне ночью, получив удар ножом в голову от неизвестного. Первая помощь в объеме первичной хирургической обработки резаной раны головы была оказана в лечебно-профилактическом учреждении по месту жительства. После выполнения компьютерной томографии (КТ) головы пациент был переведен в НИИ скорой помощи им. Н.В. Склифосовского на следующие сутки после получения травмы.

Состояние пациента при поступлении в НИИ СП тяжелое, стабильное. Кожные покровы и видимые слизистые бледно-розового цвета. Дыхание аускультативно везикулярное, проводится во все отделы легких, хрипов нет, частота дыхательных движений — 16 уд./мин. Тоны сердца приглушены, ритм правильный,  $P_s$  84 уд./мин. Артериальное давление — 130/50 мм рт.ст., живот мягкий, при пальпации безболезненный. Перистальтика сохранена. Функции тазовых органов не нарушены. Неврологический статус: сознание ясное (по шкале комы Глазго (ШКГ) — 15 баллов), общемозговая симптоматика в виде головной боли. Менингеальный синдром не определяется. Зрачки  $OD=OS$ , фотореакция, корнеальные рефлексы сохранены. Парез левого отводящего нерва, периферический парез

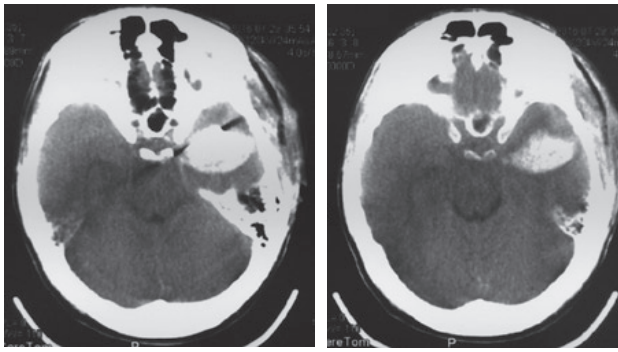


Рис. 1. Компьютерная томография (КТ) головного мозга, аксиальная проекция, мягкотканый режим. КТ головного мозга при поступлении: внутримозговая гематома в левой височной доле объемом 19 см<sup>3</sup>, инородное тело (лезвие ножа) в полюсе левой височной доли, латеральной и аксиальной дислокации нет  
 Fig. 1. Computer tomography (CT) of the brain, axial plane, soft tissue mode. CT of the brain upon admission: an intracerebral hematoma in the left temporal lobe of 19 cm<sup>3</sup>, a foreign body (the knife blade) in the left temporal lobe, no lateral and axial dislocation

глазничных ветвей левого лицевого нерва. Горизонтальный мелкоразмашистый нистагм. Лицо асимметричное за счет отека мягких тканей слева, сглаженности левой носогубной складки, язык девирует влево. Сухожильные и периостальные рефлексы с конечностей  $D \leq S$ . Парез левой жевательной мышцы. Правосторонний гемипарез до 4 баллов. Патологических рефлексов нет. Анестезия в левой окологлазничной зоне и в области левой половины нижней челюсти. Афазии нет.

Локально: ушитая резаная рана длиной 3,0 см без признаков кровотечения.

При КТ головы пациента выявлено инородное тело (ИТ) в левой височной доле, которое прилежит к основанию средней черепной ямки и проникает в заднюю черепную ямку, внутримозговая гематома левой височной доли объемом 19 см<sup>3</sup> (без динамики по сравнению с предыдущим исследованием) (рис. 1).

При КТ-ангиографии выявлено, что левая внутренняя сонная артерия (ВСА) смещена инородным телом медиально, дефектов контура левой ВСА и базилярной артерии (БА) не обнаружено (рис. 2, 3).

Пациенту была выполнена люмбальная пункция: цитоз — 600 кл./мкл, эритроциты — 2000 кл./мкл, содержание глюкозы — 8,8 ммоль/л, лактата — 3 ммоль/л. Превентивно установлен люмбальный дренаж.

Таким образом, пациенту с проникающим ранением головы, наличием ИТ (лезвия ножа) в области средней и задней черепных ямок с целью предотвращения возникновения внутричерепного артериального и венозного кровотечения, развития необратимого неврологического дефицита, прогрессирования дислокационного синдрома и угрозы смерти показано экстренное нейрохирургическое вмешательство в объеме трепанации черепа, удаления внутримозговой гематомы и ИТ.

Несмотря на отсутствие продолжающегося венозного кровотечения по данным динамической КТ головы, но принимая во внимание клинические данные, указывающие на повреждение левого отводящего нерва и I ветви левого тройничного нерва, у пациента предполагалось ранение левого кавернозного синуса. С целью контроля кровотечения к операции был подготовлен широкий спектр гемоста-

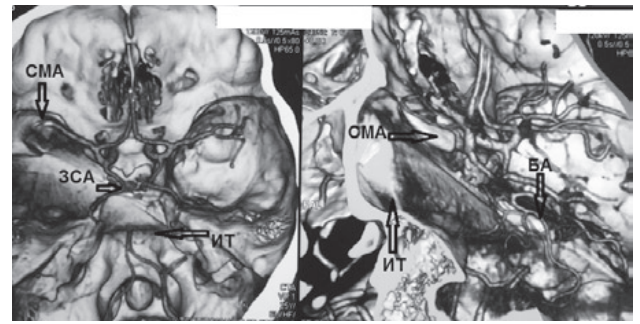


Рис. 2. Компьютерно-томографическая ангиография головного мозга, 3D-реконструкция. Визуализируется металлическое инородное тело (лезвие ножа), проникающее из средней в заднюю черепную ямку.  
 Примечания: СМА — средняя мозговая артерия; ЗСА — задняя соединительная артерия; БА — базилярная артерия; ИТ — инородное тело  
 Fig. 2. Computer tomography and angiography of the brain, 3D-reconstruction. The metallic foreign body (the knife blade) is visualized, penetrating from the middle to the posterior cranial fossa.  
 Notes: MCA — middle cerebral artery; CCA — posterior communicating artery; BA — basilar artery; FB — foreign body

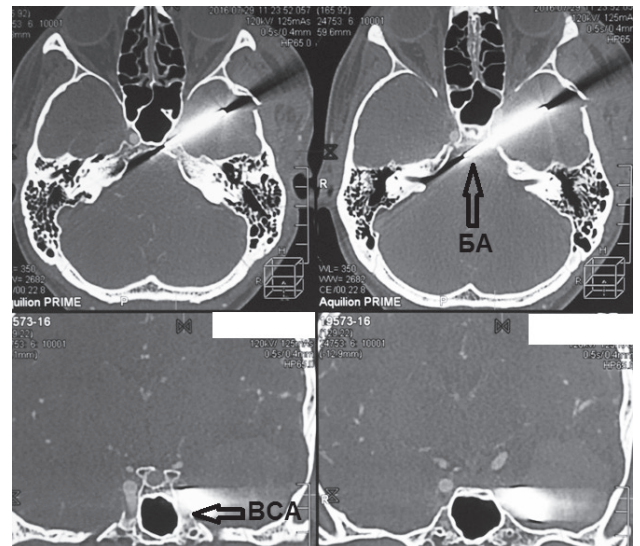


Рис. 3. Компьютерная томография (КТ) головного мозга с КТ-ангиографией, костный режим. Визуализируется инородное тело, прилежащее к левой внутренней сонной артерии и смещающее ее медиально. Кончик инородного тела находится в области задней черепной ямки и прилежит к бифуркации базилярной артерии.  
 Примечания: ВСА — внутренняя сонная артерия; БА — базилярная артерия  
 Fig. 3. Computer tomography (CT) of the brain with CT angiography, bone mode. The foreign body adjacent to the left internal carotid artery and displacing it medially is visualized. The tip of the foreign body is in the region of the posterior cranial fossa and is adjacent to basilar artery bifurcation.  
 Notes: ICA — internal carotid artery; BA — basilar artery

тических материалов. В связи с получением КТ-данных о смещении кавернозного отдела левой ВСА медиально нельзя было исключить ее повреждение, что предполагало использование проксимального контроля в виде взятия на турникет шейного отдела левой ВСА и левой общей сонной артерий, также были подготовлены клипсы. Поскольку часть ИТ прободала верхушку пирамиды левой височной

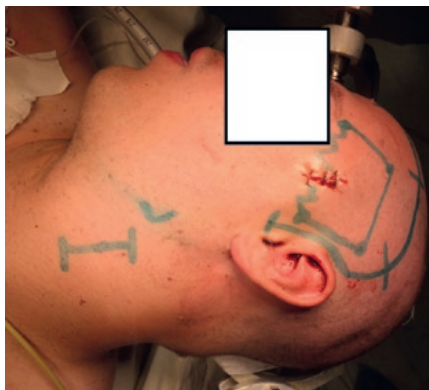

Рис. 4. Предоперационная разметка. Разрез на шее для подготовительного этапа, разрез на голове для основного этапа. Размечено также предполагаемое место трепанации черепа

Fig. 4. Preoperative mapping. The incision on the neck is for the preparatory stage, The incision on the head is for the main stage. The supposed site of craniotomy is also shown

кости и скат основной кости, имел место риск повреждения БА или верхней мозжечковой артерии; для контроля кровотечения из этих артерий были подготовлены клипсы. Перед началом операции на случай массивной кровопотери был подключен аппарат *cell-saver*.

Операция была выполнена на 1-е сут после госпитализации (2-е сут после травмы). Первым этапом осуществлен доступ к бифуркации левой общей сонной артерии (рис. 4), при этом левая общая сонная артерия и левая ВСА взяты на турникетные зажимы.

Вторым этапом выполнена расширенная левосторонняя птериональная краниотомия, дополнительно удалена чешуя левой височной кости к основанию черепа. По ходу раневого канала в веществе головного мозга на расстоянии 25 мм от коры головного мозга обнаружено ИТ, уходящее к основанию черепа (рис. 5). Структуры основания черепа визуализированы и препарированы.

При удалении ИТ (рис. 6) возникло интенсивное венозное кровотечение из кавернозного синуса, которое было значительно уменьшено при закрытии турникета на левой ВСА. Гемостаз осуществили гемостатическими материалами.

Общая кровопотеря составила 3 л, реинфузия – 1300 мл. Учитывая возникновение отека головного мозга, операция была окончена декомпрессивной трепанацией черепа со свободной пластикой твердой мозговой оболочки.

В послеоперационном периоде больному проводили антибактериальную, противовоспалительную, сосудистую, симптоматическую терапию. Цереброспинальную жидкость (ЦСЖ) постоянно дренировали через поясничный дренаж. После операции больной соблюдал постельный режим; эпизодов кровотечения и ликвореи не было (рис. 7).

На 3-и сут после операции у больного отмечено нарастание цитоза ЦСЖ до 3500/мкл (нейтрофилов – 80%), на этом фоне у больного развилась системная воспалительная реакция, нарастание лейкоцитоза крови (18,4 тыс/мкл) со сдвигом формулы влево, гипертермия до 39,0°C. Ситуация была расценена как возникновение вторичного менингита. Антибактериальную терапию дополнили интратекальным введением Меронема 0,08 г/сут. Санацию ликвора наблюдали на 7-е сут после операции.

Состояние пациента при выписке относительно удовлетворительное. Жалоб пациент не предъявлял. В неврологическом статусе: уровень бодрствования – ясное сознание,

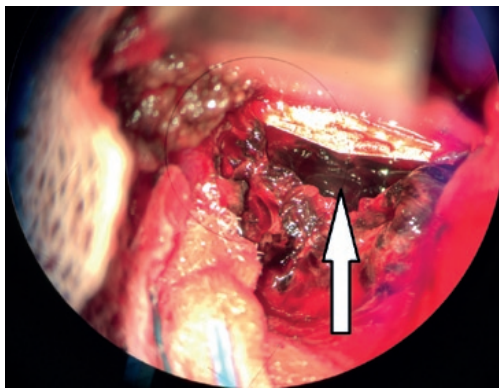


Рис. 5. Микрохирургический этап (вид через операционный микроскоп). Визуализируется инородное тело (отмечено стрелкой), окруженное детритом и гематомой

Fig. 5. Microsurgical stage (view through the operating microscope). The foreign body (marked by an arrow) is visualized, surrounded by detritus and hematoma



Рис. 6. Инородное тело (обломок лезвия ножа) длиной 5 см

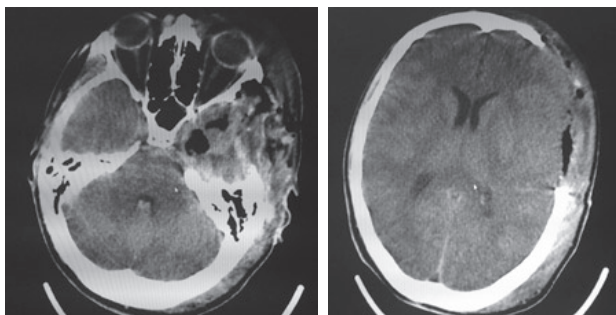


Рис. 7. Компьютерная томография (КТ) головного мозга, аксиальная проекция, мягкотканый режим. КТ головного мозга после операции (1-е сут): в области операции визуализируется гемостатический материал. Отек головного мозга. Латеральной и аксиальной дислокации нет

ШКГ – 15 баллов. Менингеальный синдром не определяется. Зрачки  $OD=OS$ , фотореакция, корнеальные рефлексы сохранены. Сохранялся парез III и VI нервов слева. Лицо асимметричное за счет дефекта черепа. Язык не девирует. Сухожильные рефлексы с конечностей – живые  $D \leq S$ . Патологических рефлексов нет. Парезы достоверно не выявлены. Сохраняется анестезия в левой окологлазничной зоне и в области левой половины нижней челюсти. Локально: послеоперационный рубец состоятелен, кожно-апоневротический лоскут не выбухает, пульсирует (рис. 8).




Рис. 8. Пациент, выполняющий пробу Барре перед выпиской  
Fig. 8. A patient performing a Barre test before discharge

### ОБСУЖДЕНИЕ

Несмотря на большое количество публикаций, посвященных проникающим ранениям головы, госпитализация пострадавшего с повреждением структур основания средней черепной ямки и латеральной стенки кавернозного синуса, вызванным ударом ножа, является большой редкостью.

Особенно важным при определении правильной тактики лечения пострадавшего с проникающей травмой головы является полное обследование, включающее тщательное визуальное, а также неврологическое и инструментальное исследование, что в полной мере подтверждает приведенное клиническое наблюдение [1, 7]. Так, наличие пареза левого глазодвигательного и левого отводящего нервов, а также анестезии в области иннервации первой ветви тройничного нерва сами по себе свидетельствуют о поражении латеральной стенки левого кавернозного синуса, где располагаются стволы всех перечисленных нервов, хотя прямых рентгенологических признаков повреждения синуса не было.

При малейшем подозрении на повреждение магистральных сосудов необходимо выполнение ангиогра-

фии. Методом выбора, безусловно, является КТ-ангиография, поскольку не всегда анамнестически можно установить материал травмирующего ИТ [1, 7, 9, 10]. Таким образом, все пострадавшие с ранением структур средней черепной ямки должны получать хирургическое лечение в специализированном стационаре с возможностью всестороннего дооперационного обследования (КТ головы, КТ-ангиографии, дигитальной субтракционной ангиографии) и наличием отделения реанимации для нейрохирургических больных с полным набором необходимых препаратов.

При планировании операций по удалению ИТ, локализующихся вблизи крупных сосудов основания черепа, необходимо предусмотреть проксимальный контроль кровотечения: наложить турникетный зажим на ипсилатеральную ВСА или применить эндоваскулярную ассистенцию, а также использовать аппараты для аутогемотрансфузии. Обязательным условием выполнения адекватного вмешательства является наличие операционного микроскопа.

С целью интраоперационного контроля кровотечения необходимо использовать современные гемостатические материалы, при отсутствии которых выполнение операции нецелесообразно. В литературе встречается описание таких редких вариантов решения проблемы ранения крупных сосудов, как обходное шунтирование и протезирование, которые также необходимо учитывать при планировании операции.

### ЗАКЛЮЧЕНИЕ

На данном примере показано, что наилучших результатов хирургического лечения пациентов с наличием инородных тел в полости черепа (при условии отсутствия активного кровотечения) удается добиться при транспортировке пострадавших в специализированный нейрохирургический стационар, в условиях которого возможно полноценное обследование и тщательное предоперационное планирование. Удаление инородных тел из области основания черепа представляет собой чрезвычайно трудную задачу, требующую современного технического обеспечения.

Коллектив авторов выражает благодарность сотрудникам отделения компьютерной и магнитно-резонансной томографии НИИ СП им. Н.В. Склифосовского.

### ЛИТЕРАТУРА

1. Лебедев В.В., Крылов В.В. Неотложная нейрохирургия: Руководство для врачей. М.: Медицина, 2000. 568 с.
2. Крылов В.В., Коновалов А.Н., Дашьян В.Г. и др. Состояние нейрохирургической службы Российской Федерации. Журнал Вопросы Нейрохирургии им. Н.Н. Бурденко. 2017; (1): 5–11.
3. Крылов В.В. (ред.) Лекции по черепно-мозговой травме: учеб. пособие. М.: Медицина, 2010. 320 с.
4. Коновалов А.Н., Лихтерман Л.Б., Потанов А.А. (ред.) Нейротравматология. Симптомы, синдромы, патогенез, клиника, диагностика, лечение и прогноз позвоночно-спинномозговых повреждений: справочник. М.: Вазар-Ферро, 1994. 415 с.
5. Harper M., Dashfield A.K., el-Shunnar K.S. Management of penetrating injury to the petrous internal carotid artery: case report. *Br J Neurosurg.* 1999; 13(2): 193–195. PMID: 10616591.

### REFERENCES

1. Lebedev V.V., Krylov V.V. Emergency neurosurgery. Moscow: *Meditina Publ.*, 2000. 568 p. (In Russian).
2. Krylov V.V., Konovalov A.N., Dash'yan V.G., et al. Neurosurgery in Russian Federation. *Zhurnal Voprosy Neyrokhirurgii imeni NN Burdenko.* 2017; (1): 5–11. (In Russian).
3. Krylov V.V., ed. *Lectures on traumatic brain injury.* Moscow: *Meditina Publ.* 2010. 320 p. (In Russian).

6. McKennan K.X., Chole R.A. Facial paralysis in temporal bone trauma. *Am. J. Otol.* 1992; 13(2): 167–172. PMID: 1599010.
7. Левченко О.В., Шалумов А.З., Кутровская Н.Ю., Пурас Ю.В. Удаление из левой глазницы инородного тела, проникающего в полость черепа. *Нейрохирургия.* 2008; (3): 63–67.
8. Cosan T.E., Arslantas A., Guner A.I., et al. Injury caused by deeply penetrating knife blade lodged in infratemporal fossa. *Eur. J. Emerg. Med.* 2001; 8(1): 51–54. PMID: 11314822.
9. Потанов А.А., Крылов В.В., Лихтерман Л.Б. и др. Современные рекомендации по диагностике и лечению тяжелой черепно-мозговой травмы. Журнал «Вопросы нейрохирургии» им. Н.Н. Бурденко. 2006; (1): 3–8.
10. Крылов В.В., Петриков С.С. Нейрореанимация. Практическое руководство. М.: ГЭОТАР-Медиа, 2010. 173 с.

4. Konovalov A.N., Likhterman L.B., Potapov A.A., eds. *Neurotraumatology. Symptoms, syndromes, pathogenesis, clinic, diagnostics, treatment and prognosis of spinal cord injuries.* Moscow: Vazar-Ferro Publ., 1994. 415 p. (In Russian).
5. Harper M., Dashfield A.K., el-Shunnar K.S. Management of penetrating injury to the petrous internal carotid artery: case report. *Br J Neurosurg.* 1999; 13(2): 193–195. PMID: 10616591.

6. McKennan K.X., Chole R.A. Facial paralysis in temporal bone trauma. *Am J Otol.* 1992; 13(2): 167–172. PMID: 1599010.
7. Levchenko O.V., SHalunov A.Z., Kutrovskaya N.YU., Puras YU.V. The removal of a foreign body penetrating into the cranial cavity from the left orbit. *Neyrokhirurgiya.* 2008; (3): 63–67. (In Russian).
8. Cosan T.E., Arslantas A., Guner A.I., et al. Injury caused by deeply penetrating knife blade lodged in infratemporal fossa. *Eur J Emerg Med.* 2001; 8(1): 51–54. PMID: 11314822.
9. Potapov A.A., Krylov V.V., Likhтерman L.B., et al. Current guidelines for the diagnosis and treatment of severe brain injury. *Zhurnal voprosy neyrokhirurgii imeni NN Burdenko.* 2006; (1): 3–8. (In Russian)
10. Krylov V.V., Petrikov S.S. *Neurocritical care.* Moscow: GEOTAR-Media, 2010. 173 p. (In Russian).

Received on 11.01.2018

Accepted on 01.02.2018

Поступила в редакцию 11.01.2018

Принята к печати 01.02.2018

## THE REMOVAL OF A FOREIGN BODY FROM THE LEFT TEMPORAL LOBE AND STRUCTURES OF THE MIDDLE CRANIAL FOSSA

**V.A. Lukyanchikov, A.Y. Kordonsky\*, A.S. Tokarev**

Department of Emergency Neurosurgery

N.V. Sklifosofsky Research Institute for Emergency Medicine of the Moscow Healthcare Department

Bolshaya Sukharevskaya Square, 3, Moscow 129090, Russian Federation

\* **Contacts:** Anton Y. Kordonsky, Cand. Med. Sci., Researcher of the Department of Emergency Neurosurgery, N.V. Sklifosofsky Research Institute for Emergency Medicine. E-mail: akord.neuro@mail.ru

**ABSTRACT** Penetrating brain injury is a rare but serious type of brain trauma. This article describes a successful surgical treatment of a victim with a wound of the left temporal lobe, great vessels and cranial nerves. Patients with damage structures of the middle cranial fossa have to undergo surgical treatment in a specialized hospital with the possibility of comprehensive preoperative examination the availability of intensive care for neurosurgical patients with a full range of necessary medicines. Effective hemostatic materials are to be used to prevent intraoperative bleeding. In the absence of hemostatic materials, the operation is impractical.

**Keywords:** penetrating brain injury, temporal lobe injury, skull base trauma, a foreign metal body in the cranial cavity

**For citation** Lukyanchikov V.A., Kordonsky A.Y., Tokarev A.S. The removal of a foreign body from the left temporal lobe and structures of the middle cranial fossa. *Russian Sklifosovsky Journal of Emergency Medical Care.* 2018; 7(2): 160–164. DOI: 10.23934/2223-9022-2018-7-2-160-164 (In Russian)

**Conflict of interest** Authors declare lack of the conflicts of interests

**Acknowledgments** The study had no sponsorship

**ORCID of authors**

V.A. Lukyanchikov: 0000-0003-4518-9874

A.Y. Kordonsky: 0000-0001-5344-3970

A.S. Tokarev: 0000-0002-8415-5602