

НЕОПЕРАТИВНОЕ РАСПРАВЛЕНИЕ ИНВАГИНАЦИИ КИШЕЧНИКА У ДЕТЕЙ МЕТОДОМ ГИДРОЭХОКОЛОНОСКОПИИ

Г.Н. Румянцева¹, А.А. Юсуфов¹, А.Н. Казаков¹, Ю.Ф. Бревдо², С.В. Трухачев², В.В. Светлов²

¹ Тверской государственный медицинский университет Минздрава России, Тверь,

² Детская областная клиническая больница, Тверь, Российская Федерация

NON-SURGICAL ELIMINATION OF INTUSSUSCEPTION IN CHILDREN WITH HYDROECHOCOLONOSCOPY

G.N. Rumyantseva¹, A.A. Yusufov¹, A.N. Kazakov¹, Yu.F. Brevdo², S.V. Trukhachev², V.V. Svetlov²

¹Tver State Medical University, Tver,

²Children's Regional Hospital, Tver, Russian Federation

РЕЗЮМЕ

Изучены возможности УЗИ в диагностике инвагинации кишечника (ИК) у детей и дезинвагинации методом гидроэхоколоноскопии (ГЭС). Исследование проведено с 2014 по 2015 г. на базе Детской областной больницы Твери. Возраст детей от 3 мес до 12 лет. Длительность заболевания до поступления в стационар – 3–63 ч. При УЗИ диагноз инвагинации кишечника подтвержден у всех пациентов. Во всех случаях выявлен мезентериальный лимфаденит. Из 28 детей дезинвагинация методом ГЭС успешно выполнена 26 пациентам (92,8%). У 2 (7,2%) инвагинат расправить не удалось – дети были оперированы. У 3 пациентов возник рецидив заболевания, выполнено повторное расправление ИК методом ГЭС. Осложнений после дезинвагинаций не было. Заключение: использование УЗИ в диагностике и лечении инвагинации кишечника у детей полностью исключает лучевую нагрузку, а также позволяет установить причину инвагинации. Дезинвагинация методом ГЭС технически проста, высокоэффективна и безопасна.

Ключевые слова:

инвагинация кишечника, дети, гидроэхоколоноскопия, ультразвуковая диагностика.

ABSTRACT

The possibilities of ultrasonography in the diagnosis of intussusception in children and disinvagination by hydroechocolonoscopy have been studied. The study was conducted in 2014–2015 at the Children's Regional Hospital of Tver. The age of children varied from 3 months up to 12 years. The disease duration before admission was 3–63 hours. The X-ray study confirmed the intussusception in all patients. In all cases, mesenteric lymphadenitis was revealed. Of 28 children, disinvagination was successfully performed with an aid of hydroechocolonoscopy in 26 (92.8%) patients. In 2 cases (7.2%), we failed to eliminate intussusception and children underwent the surgery. Three patients had recurrence; re-elimination of intussusception with hydroechocolonoscopy was performed. No complications were observed after disinvagination. Conclusion: The use of ultrasound in the diagnosis and treatment of intussusception eliminates radiation exposure, and allows the cause of intussusceptions to be determined as well. Disinvagination with hydroechocolonoscopy is technically simple, highly effective and safe.

Keywords:

intestinal intussusception, children, hydroechocolonoscopy, ultrasound diagnostics.

ГЭС — гидроэхоколоноскопия
ИК — инвагинация кишечника
ЛУ — лимфатические узлы

УЗИ — ультразвуковое исследование
ЦДК — цветное доплеровское картирование

ВВЕДЕНИЕ

Кишечная инвагинация является наиболее частым видом острой кишечной непроходимости у детей (1,5–4% на 1000 детей) и может возникать в любом возрасте [1]. Преимущественно инвагинация кишечника (ИК) встречается в возрасте от 4 до 9 месяцев (85–90% наблюдений). Самой распространенной является илеоцекальная инвагинация (94%), реже встречаются тонкокишечная (5%) и толстокишечная (1%). Мальчики страдают в 2 раза чаще девочек [2]. При обзоре литературы за последние годы обращает на себя внимание тот факт, что неоперативные методы

дезинвагинации являются доминирующими в лечении данного вида непроходимости кишечника. Наиболее распространенными считаются аэросуффляционные и гидростатические методы с рентгенологическим контролем, где в качестве контрастной среды, оказывающей компрессию на инвагинат, используют воздух или бариевую взвесь. Результаты неоперативного расправления кишечного внедрения достаточно хорошие и с каждым годом улучшаются [3, 4]. Основным недостатком этих методов является высокая лучевая нагрузка. Так, некоторые исследователи установили,

что облучение новорожденных дозой 1 мЗв приводит к развитию лейкозов. Согласно данным рентгенологов, средняя доза облучения в случае применения стандартной методики дезинвагинации составляет от 10 до 16–32 мЗв [5].

В последнее время все чаще появляются работы о гидростатической дезинвагинации под контролем УЗИ [6]. Расправление ИК под контролем ультразвукографии предполагает заполнение толстой кишки жидкостью и дезинвагинацию под давлением этой жидкости с визуальным контролем на экране монитора УЗ-аппарата. К преимуществам данного метода относятся: исключение лучевой нагрузки, объективная оценка состояния внедренной кишки с помощью цветового доплеровского картирования (ЦДК), возможность визуального контроля всех этапов дезинвагинации, а также выявления, в ряде случаев, органической причины, вызвавшей ИК [7]. Эхографическое исследование толстого кишечника с контрастированием его просвета жидкостью известно с начала 1980-х гг. как в нашей стране, так и за рубежом. Мы называем этот метод гидроэхоколоноскопии (ГЭС) — по аналогии с общепринятым названием в зарубежной литературе: *hydrocolonoechography* [8], с небольшой поправкой, считая, что термин ГЭС подходит больше, так как все этапы исследования проходят в режиме реального времени под визуальным контролем. В связи с внедрением круглосуточного УЗИ в работу клиники, мы используем ГЭС с 2014 г. Этот метод прост в исполнении, высокоэффективен, неинвазивен и безопасен.

Целью настоящего исследования явилась оптимизация диагностики и лечения ИК с применением эхографии и неоперативной дезинвагинации методом ГЭС.

МАТЕРИАЛ И МЕТОДЫ

Были проанализированы 28 историй болезни детей с ИК, поступивших в детскую областную больницу Твери с 2014 по 2015 г., которым проводили неоперативную дезинвагинацию методом ГЭС. Возраст детей варьировал от 3 мес до 12 лет (табл. 1).

Таблица 1

Распределение детей по возрасту

Возраст детей	Число детей	
	абс.	%
До 1 года	11	39,3
От 1 года до 2 лет	7	25
От 2 до 3 лет	8	28,6
Старше 3 лет	2	7,1
Всего	28	100

Мальчиков было 18, девочек — 10. Соотношение заболевших мальчиков и девочек составило 2,8:1. Среднее время с момента заболевания до поступления в стационар составило 17 ч, максимальное — достигало 63 ч (см. табл. 2). Инвагинация во всех случаях была илеоцекальная.

Таблица 2

Сроки госпитализации в стационар от момента заболевания

Время, ч	Число детей	
	абс.	%
До 12	14	50
12–24	8	28,5
Более 24	6	21,5
Всего	28	100

Всем детям с ИК (при отсутствии явлений перитонита и признаков тонкокишечной инвагинации) проводили неоперативную дезинвагинацию методом ГЭС независимо от давности заболевания и возраста ребенка. Неоперативное расправление кишечного внедрения методом ГЭС выполняли под наркозом.

Детям, поступившим в клинику с подозрением на ИК, проводили УЗИ брюшной полости. Как известно, специфичность данного метода в диагностике инвагинации, по данным литературы, достигает практически 100% [9]. Эхография позволяет установить локализацию и размеры инвагината, определить наличие кровотока в кишечной стенке при помощи ЦДК, а также выявить органическую патологию, спровоцировавшую кишечное внедрение. При выявлении инвагината дальнейшие манипуляции осуществляют под общим обезболиванием.

Дезинвагинацию начинали с ретроградного заполнения толстого кишечника жидкостью. Мы используем слабый гипертонический (2,5%) раствор хлористого натрия, который позволяет избежать осложнений, связанных с гиперволемией. Жидкость вводится под давлением, которое зависит от высоты расположения кружки Эсмарха и измеряется в миллиметрах водного столба. Герметичность в системе обеспечивает obturator, фиксирующийся в анальном канале. Таким образом получается замкнутый контур, состоящий из ободочной кишки и инвагината, на который действует четко дозированное гидростатическое давление. На экране монитора УЗ-аппарата можно видеть все этапы дезинвагинации — заполнение толстой кишки жидкостью (а), смещение инвагината под воздействием гидростатического давления (б) и его полное рас-

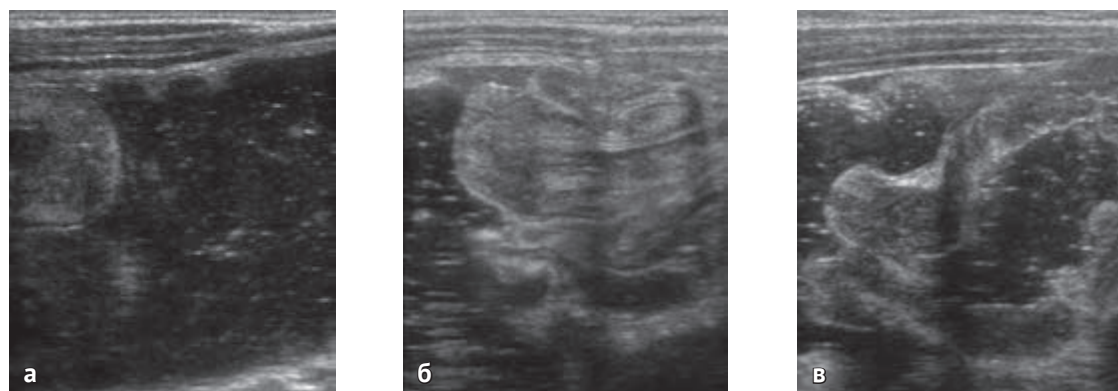

Рис. 1. Этапы дезинвагинации: а — заполнение толстой кишки жидкостью; б — смещение инвагината под воздействием гидростатического давления; в — полное расправление инвагината в области баугиниевой заслонки

правление в области баугиниевой заслонки (в) (рис. 1). Критериями полного расправления являются: быстрое уменьшение количества жидкости в кружке Эсмарха, отсутствие эхографических признаков ИК, свободное прохождение жидкости через баугиниевую заслонку, отсутствие патологического образования при пальпации и появление жидкости в петлях тонкой кишки. Жизнеспособность кишечной стенки подтверждается наличием ее перистальтических движений и равномерного кровотока, наблюдаемого в стенке кишки при ЦДК (рис. 2). После дезинвагинации жидкость должна быть полностью выведена из просвета толстой кишки через газоотводную трубку. Как правило, отходит жидкость с каловыми массами, которые иногда бывают окрашены кровью.

При сомнениях в успешности дезинвагинации попытку ретроградного заполнения толстой кишки раствором следует повторить. При безуспешности расправления кишечного внедрения методом ГЭС показана лапароскопия. В случае неэффективности лапароскопической дезинвагинации выполняют традиционное оперативное вмешательство.

РЕЗУЛЬТАТЫ И ОБСУЖДЕНИЕ

При УЗИ диагноз подтвержден у всех пациентов с ИК. Обзорное исследование начинали с осмотра полости малого таза с последующим осмотром правых, затем левых отделов живота, в соответствии с частотой выявления патологического процесса. УЗ-картина кишечного инвагината выглядела как гипзоэхогенная слоистая продолговатая структура, располагающаяся в любом отделе по ходу толстой кишки. Чаще инвагинат лоцировался в правом подреберье — у 20 детей, реже в левом подреберье — у 4, в правом мезогастррии — у 3 пациентов и в одном случае — в левом мезогастррии. В случаях левостороннего расположения инвагината давность заболевания превышала 24 ч. При выявлении кишечного инвагината определяли основные эхографические симптомы заболевания (рис. 3): «мишени» (поперечный эхоскан) (а), «псевдопочки» (косопоперечный эхоскан) (б). При детализации структуры инвагината проводилось тщательное полипозиционное УЗ-исследование линейными датчиками частотой 7,5–12 МГц. При продольном сканировании определяли длину инвагината. При малой длине инвагината, не выходящей за пределы ширины развертки, ограничивались прямым измерением его длины. Четкой взаимосвязи между размерами инвагината и давностью заболевания найти не удалось. У всех больных исследование в В-режиме дополняли оценкой кровотока кишечной стенки методом ЦДК. При поперечном сканировании определяли диаметр, ширину периферической части, выраженность слоев, четкость наружного контура, степень эхогенности центральной зоны инвагината, а также наличие дополнительных образований в его структуре. Обязательным условием УЗ-исследования стала визуализация мезентериальных лимфатических узлов (ЛУ), которые были увеличены во всех случаях. Мы оценивали их размеры, эхогенность и кровоток в них методом ЦДК. Увеличение размеров мезентериальных ЛУ, а также их количество не зависели от давности заболевания; это позволяет предположить, что основным предрасполагающим фактором формирования кишечного внедрения у детей является мезентериальный лимфаденит. Помимо выявления патологического образования (инвагината), оценивали

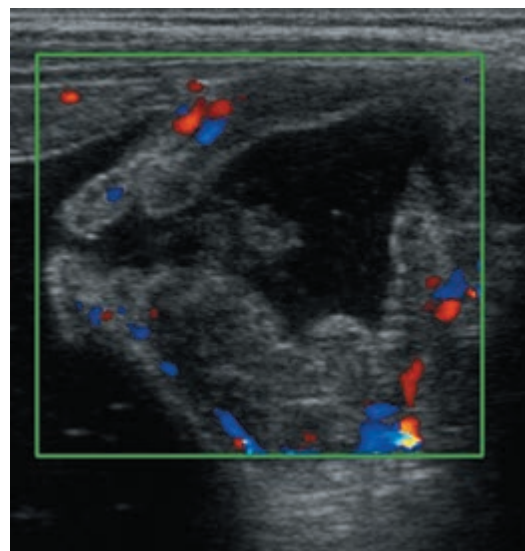


Рис. 2. Равномерный кровоток в стенке кишки при цветовом доплеровском картировании

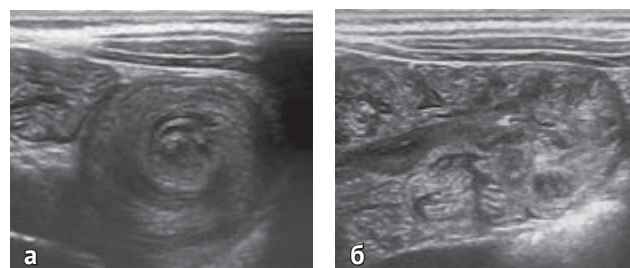


Рис. 3. Эхографические симптомы заболевания: а — симптом «мишени» (поперечный эхоскан); б — симптом «псевдопочки» (косопоперечный эхоскан)

количество и характер свободной жидкости во всех отделах брюшной полости: у 5 больных обнаружено незначительное количество гомогенной свободной жидкости в малом тазу при длительности заболевания более 24 ч.

Из 28 детей, которым была выполнена неоперативная дезинвагинация методом ГЭС, успешное расправление кишечного внедрения достигнуто у 26 больных (92,8%). У 2 детей (7,2%) расправить инвагинат не удалось. В одном случае у ребенка 12 лет инвагинат был расправлен частично, в области илеоцекального угла при контрольной эхографии выявлено неустрашенное образование. Выполнена лапаротомия, дезинвагинация, резекция фрагмента подвздошной кишки с аденомой ее стенки, наложен илео-илеоанастомоз «конец-в-конец». Во втором случае двукратная попытка неоперативной дезинвагинации методом ГЭС оказалась неэффективной, при лапароскопической операции выявлено, что тракция по оси сопровождается риском повреждения кишки; выполнена конверсия в правосторонний параректальный доступ, из-за выраженного отека подвздошной кишки с техническими трудностями произведена дезинвагинация, кишка признана жизнеспособной; длительность заболевания в данном случае составляла 63 ч.

У 3 детей в возрасте до 2 лет возник рецидив инвагинации. Из них у 2 детей рецидив возник через полгода после дезинвагинации, а у одного ребенка рецидив повторился дважды — через 3 мес и через 1 сут. Во всех

случаях дезинвагинацию выполняли методом ГЭС. Рецидивы заболевания у этих детей произошли на фоне перенесенной острой вирусной инфекции, при этом в структуру инвагината входили увеличенные множественные мезентериальные ЛУ. Всем детям с рецидивом ИК выполнена компьютерная томография брюшной полости, на которой других патологических изменений, кроме конгломерата из ЛУ в области илеоцекального угла, выявлено не было.

Большинство кишечных инвагинатов было расправлено легко, с первой попытки. Только в одном случае потребовалось повторное введение раствора, так как при УЗИ выраженный отек стенки слепой кишки создавал ложное впечатление неполной дезинвагинации. Дезинвагинация проходила при давлении 80–100 мм вод. ст. Длительность процедуры составила от 10 до 40 мин, среднее время — 19 мин. В качестве жидкости во всех случаях использован 2,5% раствор хлористого натрия, количество которого, необходимое для дезинвагинации, зависело от возраста ребенка: у детей до 1 года — менее 500 мл, от 1 года до 2 лет — 600–800 мл, старше 2 лет — около 1000 мл. После того как инвагинат был расправлен, раствор практически полностью удалялся через газоотводную трубку, этому способствовала пальпация передней брюшной стенки во время наркоза. Использование слабого гипертонического раствора и своевременная эвакуация жидкости из кишечника позволили исключить осложнения, связанные с гиперволемией. Других осложнений после

дезинвагинации методом ГЭС также не было. Через 2 ч ребенка начинали поить и для наблюдения за пассажем кишечного содержимого давали внутрь раствор бариевой взвеси в объеме от 50 до 100 мл в зависимости от возраста пациента. Контраст обычно появлялся со стулом через 10–12 ч. После этого выполняли контрольное УЗИ брюшной полости, на котором визуализировались отечные стенки слепой и подвздошной кишки и увеличенные мезентериальные ЛУ.

После дезинвагинации назначали антибактериальную терапию в течение 5–8 сут в связи с явлениями мезентериального лимфаденита. Длительность госпитализации определялась лечением фонового заболевания. Среднее пребывание в стационаре составило 7,8 сут.

Выводы

1. Инвагинация кишечника у детей может быть с высокой точностью диагностирована эхографически.
2. Внедрение УЗИ в диагностику и лечение ИК позволяет полностью исключить лучевую нагрузку, а также установить причину инвагинации (мезентериальный лимфаденит, другие органические заболевания), что в последующем определяет лечебную тактику.
3. К преимуществам ГЭС относится полная визуализация в режиме реального времени всех этапов расправления кишечного внедрения.
4. Метод ГЭС технически прост, неинвазивен и безопасен.

ЛИТЕРАТУРА

1. Хирургические болезни детского возраста: в 2 т. / под ред. Ю.Ф. Исакова, А.Ф. Дронова, Э.А. Степанова и др. — М.: ГЭОТАР-Мед, 2004. — Т. 1. — 630 с.
2. Морозов Д.А., Городков С.Ю. Инвагинация кишечника у детей // Российский вестник детской хирургии, анестезиологии и реаниматологии. — 2014. — Т. IV, № 1. — С. 103–110.
3. Daneman A., Navarro O. Intussusception: the debate endures // *Pediatr Radiol.* — 2005. — Vol. 35. — P. 95–96.
4. Eshed I., Witzling M., Gorenstein A., Serour F. Reduction of intussusception by air enema in children- experience over a 13-year period // *Harefauh.* — 2003. — Vol. 142. — P. 659–661.
5. Ставицкий Р.В., Лебедев Л.А., Макеечева А.В и др. Некоторые вопросы действия малых доз ионизирующего излучения // Медицинская радиология и радиационная безопасность. — 2003. — Т. 48, № 1. — С. 30–39.

REFERENCES

1. Isakov Yu.F., Dronov A.F., Stepanov E.A., et al., eds. *Khirurgicheskie bolezni detskogo vozrasta* [Surgical diseases of childhood]. Vol. 1. Moscow: GEOTAR-Med Publ., 2004. 630 p. (In Russian).
2. Morozov D.A., Gorodkov S.Yu. Invaginatsiya kishhechnika u detey [Intussusception in children]. *Rossiyskiy vestnik detskoy khirurgii, anesteziologii i reanimatologii.* 2014; IV (1): 103–110. (In Russian).
3. Daneman A., Navarro O. Intussusception: the debate endures. *Pediatr Radiol.* 2005; 35: 95–96.
4. Eshed I., Witzling M., Gorenstein A., Serour F. Reduction of intussusception by air enema in children- experience over a 13-year period. *Harefauh.* 2003; 142: 659–661.
5. Stavitskiy R.V., Lebedev L.A., Makhecheva A.V i dr. Nekotorye voprosy deystviya malyykh doz ioniziruyushchego izlucheniya [Some questions of low doses of ionizing radiation]. *Meditsinskaya radiologiya i radiatsionnaya bezopasnost'.* 2003; 48 (1): 30–39. (In Russian).

6. Яницкая М.Ю., Голованов Я.С. Расправление инвагинации кишечника у детей методом гидроэхоколонографии // Детская хирургия. — 2013. — № 1. — С. 28–30.
7. Ольхова Е.Б., Соколов Ю.Ю., Аллахвердиев И.С., Туманян Г.Т. Кишечная инвагинация у детей. Возможности ультразвуковой диагностики // Детская хирургия. — 2015. — № 1. — С. 20–24.
8. Limberg B., Osswald B. Diagnosis and differential diagnosis of ulcerative colitis and Crohn's disease by hydrocolonic sonography // *Am J Gastroenterol.* — 1994. — Vol. 89; — P. 1051–1057
9. Lee H.C., Yeh H.J., Leu Y.J. Intussusception: the sonographic diagnosis and its clinical value // *J Pediatr Gastroenterol Nutr.* — 1989. — Vol. 8. — P. 343–347.

6. Yanitskaya M.Yu., Golovanov Ya.S. Raspravlenie invaginatsii kishhechnika u detey metodom gidroekokolonografii [Straightening of intussusception in children by hydrocolonoecchography]. *Detskaya khirurgiya.* 2013; 1: 28–30. (In Russian).
7. Ol'khova E.B., Sokolov Yu.Yu., Allakhverdiev I.S., Tumanyan G.T. Kishchnaya invaginatsiya u detey. Vozmozhnosti ul'trazvukovoy diagnostiki [Intestinal intussusception in children. Capabilities of ultrasound diagnostics]. *Detskaya khirurgiya.* 2015; 1; 20–24. (In Russian).
8. Limberg B., Osswald B. Diagnosis and differential diagnosis of ulcerative colitis and Crohn's disease by hydrocolonic sonography. *Am J Gastroenterol.* 1994; 89: 1051–1057.
9. Lee H.C., Yeh H.J., Leu Y J. Intussusception: the sonographic diagnosis and its clinical value. *J Pediatr Gastroenterol Nutr.* 1989; 8: 343–347.

Поступила 07.09.2015

Контактная информация:
Казakov Александр Николаевич,
 аспирант кафедры детской хирургии, детская областная
 клиническая больница, Тверь
 e-mail: drkazakov@mail.ru