

ВОЗМОЖНОСТИ ВИДЕОЛАПАРОСКОПИИ В ДИАГНОСТИКЕ И ЛЕЧЕНИИ ПЕРФОРАЦИИ ТОНКОЙ КИШКИ И ДИВЕРТИКУЛА МЕККЕЛЯ (ДВА КЛИНИЧЕСКИХ НАБЛЮДЕНИЯ)

И.И. Кирсанов, Т.П. Македонская, С.А. Тарасов, П.А. Ярцев

НИИ скорой помощи им. Н.В. Склифосовского ДЗ г. Москвы, Москва, Российская Федерация

CAPABILITIES OF VIDEO-ASSISTED LAPAROSCOPY IN THE DIAGNOSIS AND TREATMENT OF PERFORATION OF THE SMALL INTESTINE AND MECKEL'S DIVERTICULUM (2 CLINICAL OBSERVATIONS)

I.I. Kirsanov, T.P. Makedonskaya, S.A. Tarasov, P.A. Yartsev

N.V. Sklifosovsky Research Institute for Emergency Medicine of the Moscow Healthcare Department, Moscow, Russian Federation

| | |
|------------------------|---|
| АКТУАЛЬНОСТЬ | Ошибки диагностики острого аппендицита достигают 40%. Видеолапароскопия позволяет в 98,1% случаев поставить правильный диагноз, а в 1,6%, исключив исходный диагноз, выявить другую патологию с определением оптимальной хирургической тактики и, при возможности, выполнить малоинвазивную операцию. |
| МАТЕРИАЛ | Клинические наблюдения двух случаев перфорации тонкой кишки. |
| ЗАКЛЮЧЕНИЕ | Применение лапароскопии при острых хирургических заболеваниях органов брюшной полости позволяет установить правильный диагноз и своевременно оказать лечебное пособие с минимальной операционной травмой. |
| Ключевые слова: | острый аппендицит, видеолапароскопия, перфорация тонкой кишки, перфорация дивертикула Меккеля. |
| BACKGROUND | Misdiagnosis of acute appendicitis reaches 40%. Video laparoscopy allows the correct diagnosis to be established in 98.1%, and identify the other disease excluding the initial diagnosis in 1.6%, as well as to determine the optimal surgical approach and perform minimally invasive surgery, if possible. |
| MATERIAL | Clinical observation of 2 cases of perforation of the small intestine. |
| CONCLUSION | The use of laparoscopy in acute surgical disease of abdominal organs allows to establish the correct diagnosis and properly provide a therapy with a minimal surgical trauma. |
| Keywords: | acute appendicitis, video-assisted laparoscopy, perforation of the small intestine, perforation of the Meckel's diverticulum. |

ДМ — дивертикул Меккеля
СОЭ — скорость оседания эритроцитов

УЗИ — ультразвуковое исследование
Hb — гемоглобин

АКТУАЛЬНОСТЬ

Диагностика острого аппендицита с типичными клиническими проявлениями обычно не представляет затруднений, хотя ошибки в верификации диагноза достигают 25–40% наблюдений [1–3]. Однако в 17–47% случаев во время операции выявляют другие острые хирургические заболевания [2]. Столь высокий показатель может быть обусловлен сходной клинической картиной, при этом ошибочный диагноз приводит либо к выполнению напрасной операции, либо к отсрочке хирургического лечения и развитию осложнений [2, 4]. Видеолапароскопия позволяет в 98,1% случаев поставить правильный диагноз [5–10]. При диагностической лапароскопии у больных с клинической картиной

«острого живота» и отсутствием патологических изменений в червеобразном отростке обязательно следует исследовать терминальный отдел подвздошной кишки для исключения дивертикула Меккеля (ДМ), встречающегося в 0,1–1,47% случаев [11]. Наиболее частыми осложнениями дивертикула Меккеля являются острая кишечная непроходимость, его воспаление и пептическая язва. В ДМ могут находиться всевозможные инородные тела, вызывая различные осложнения: перфорацию стенки, воспаление, кишечную непроходимость [12]. По результатам наблюдений других авторов, среди осложнений на первом месте — острый дивертикулит (80%), перфорация стенки ДМ инород-

ным телом встречалась редко — от 1,04 до 5% случаев [5, 13].

Представляем два клинических наблюдения, с описанием дифференциальной диагностики острого аппендицита. При выполнении видеолaparоскопии были также выявлены и другие экстренные заболевания.

Пациент М., 33 лет, поступил с болями в правой боковой области живота, с температурой 37,5°C. Заболел за сутки до поступления. При поступлении состояние относительно удовлетворительное. Пульс 72 уд/мин. Живот не вздут, симметричен. При пальпации мягкий, болезненный в правой боковой области. Симптомы острого аппендицита отрицательные, симптом Щеткина–Блюмберга отрицательный. В общем анализе крови лейкоциты $5,06 \times 10^9/\text{л}$, *Hb* 140 г/л, СОЭ 4 мм/ч. При УЗИ расхождение листков брюшины в правой подвздошной области до 0,5 см. Таким образом, при первичном осмотре показаний к экстренному оперативному вмешательству не было, и больной госпитализирован в хирургическое отделение для динамического наблюдения. При наблюдении в течение 13 ч у пациента сохранялись боли в нижних отделах живота справа, появились симптомы раздражения брюшины, что явилось показанием к операции с диагнозом острого аппендицита. Под эндотрахеальным наркозом выполнена видеолaparоскопия. В брюшной полости выпота нет, петли тонкой кишки не расширены, активно перистальтируют, сероза их блестящая. На расстоянии 90 см от илеоцекального угла по противобрыжеечному краю выявлена перфорация стенки тонкой кишки инородным телом (рыбья кость размером 3x0,1 см) (рис. 1). Инородное тело извлечено из кишки и удалено из брюшной полости. Перфоративное отверстие тонкой кишки ушито отдельными швами (рис. 2). Выполнено дренирование полости малого таза дренажной трубкой ТММК № 8. Послеоперационный период протекал гладко, пациент выписан через 5 сут после операции.

Пациент А., 27 лет, поступил с болями в нижних отделах живота справа. Болен в течение 1,5 сут. Состояние при поступлении относительно удовлетворительное. Пульс 68 уд/мин. Язык подсушен, обложен белым налетом. Живот не вздут, при пальпации мягкий, болезненный в правой боковой области с иррадиацией в прямую кишку, мошонку. Симптомы острого аппендицита и симптом Щеткина–Блюмберга — положительные. В общем анализе крови лейкоцитоз $15,8 \times 10^9/\text{л}$, *Hb* 147 г/л, СОЭ 18 мм/ч. При УЗИ патологии органов брюшной полости и признаков свободной жидкости выявлено не было. Больному поставлен диагноз острого аппендицита, что явилось показанием к экстренному оперативному вмешательству. Под эндотрахеальным наркозом выполнена видеолaparоскопия. В брюшной полости выпота нет, петли тонкой кишки не расширены, активно перистальтируют, сероза их блестящая. При осмотре червеобразного отростка патологии не выявлено. Осмотрена подвздошная кишка на протяжении 100 см от илеоцекального перехода — на 80 см выявлен дивертикул 6x2,5 см, сероза гладкая, блестящая, отека, гиперемии нет. В дистальной трети дивертикула имеется перфоративное отверстие диаметром около 0,1–0,2 см с инородным телом размерами 1x0,1 см (рис. 3). Линейным сшивающе-режущим аппаратом *ENDO GIA 45* произведена резекция стенки тонкой кишки, несущей дивертикул (рис. 4). Дивертикул удален из брюшной полости в эндоконтейнере. Установлена дренажная трубка ТММК № 8 в полость малого таза. Послеоперационный период протекал гладко,

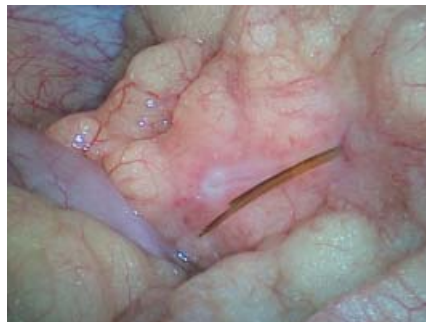
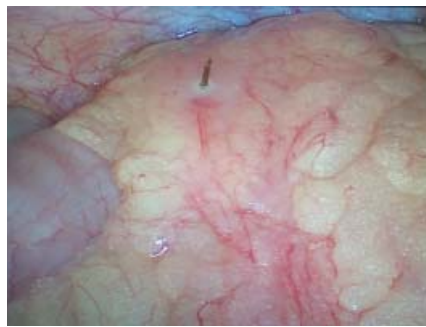
Рис. 1. Инородное тело перфорировало стенку тонкой кишки изнутри, далее прядь большого сальника

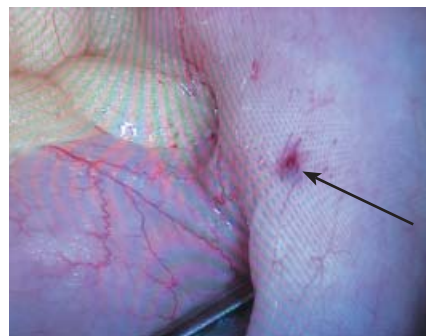


Рис. 2. Вид перфорационного отверстия тонкой кишки после извлечения рыбьей кости

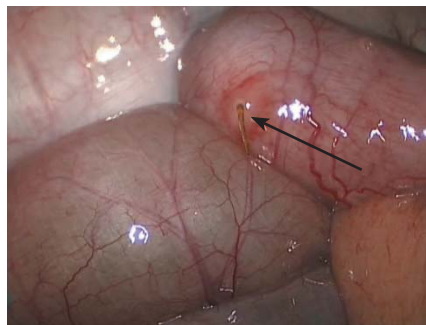


Рис. 3. Дивертикул Меккеля с инородным телом (рыбьей костью)

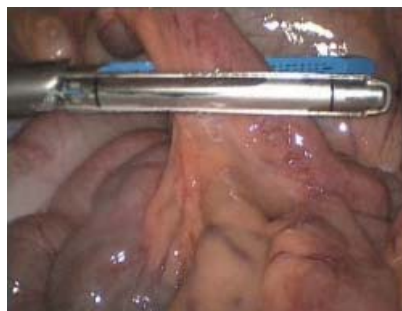


Рис. 4. Резекция дивертикула Меккеля при помощи линейного сшивающего аппарата

пациент выписан через 8 сут после операции. При гистологическом исследовании: истинный дивертикул тонкой кишки с микроперфорацией травматического генеза.

ЗАКЛЮЧЕНИЕ

Таким образом, применение лапароскопии при острых хирургических заболеваниях органов брюшной полости позволяет не только установить правильный диагноз, но и своевременно оказать лечебное пособие с минимальной операционной травмой.

ЛИТЕРАТУРА

1. Ставинский Р.А., Долгов Ю.А., Лефтер Г.Д. Способ диагностики острого аппендицита // Хирургия. – 2010. – № 12. – С. 51–52.
2. Газизуллин З. Лапароскопическая аппендэктомия с использованием высокоинтенсивного лазерного излучения (клинико-экспериментальное исследование): автореф. дис. ... канд. мед. наук. – Уфа, 2008. – 24 с.
3. Ротков, И.Л. Диагностические и тактические ошибки при остром аппендиците. – М: Медицина, 1988. – 207 с.
4. Левитский В.Д., Гуляев А.А., Ярцев П.А., Розаль М.Л. Современные подходы к диагностике и лечению острого аппендицита // Эндоскопическая хирургия. – 2011. – № 1. – С. 55–61.
5. Кургузов О.П., Надарая В.М. Осложненные формы дивертикула Меккеля // Хирургия. – 2009. – № 4. – С. 27–32.
6. Шуркалин Б.К., Андрейцев И.Л., Ржебаев К.Э. и др. Лапароскопические вмешательства в неотложной хирургии // Эндоскопическая хирургия. – 2010. – № 3. – С. 46–50.
7. Юдин, В.Е. Диагностическая и лечебная видеолaparоскопия при острых хирургических заболеваниях органов брюшной полости; клиническая значимость и экономическая эффективность: дис. ... канд. мед. наук. – М., 2004. – 196 с.
8. Гуляев А.А., Самсонов В.Т., Ярцев П.А., Левитский В.Д. Видеолaparоскопия в диагностике и определении тактики лечения острого аппендицита // Эндоскопическая хирургия. – 2010. – № 4. – С. 61–64.

REFERENCES

1. Stavinskiy R.A., Dolgov Yu.A., Lefter G.D. Sposob diagnostiki ostrogo appenditsita [A method for diagnosing acute appendicitis]. *Khirurgiya*. 2010; 12: 51–52. (In Russian).
2. Gazizullin Z. *Laparoskopicheskaya appendektomiya s ispol'zovaniem vysokointensivnogo lazernogo izlucheniya (kliniko-eksperimental'noe issledovanie): avtoref. dis. ... kand. med. nauk* [Laparoscopic appendectomy with the use of high-intensity laser radiation: Cand. med. sci. diss. synopsis]. Ufa, 2008. 24 p. (In Russian).
3. Rotkov I.L. *Diagnosticheskie i takticheskie oshibki pri ostrom appenditsite* [Diagnostic and tactical mistakes in acute appendicitis]. Moscow: Meditsina Publ., 1988. 207 p. (In Russian).
4. Levitskiy V.D., Gulyaev A.A., Yartsev P.A., Rogal' M.L. *Sovremennye podkhody k diagnostike i lecheniyu ostrogo appenditsita* [Modern approaches to diagnosis and treatment of acute appendicitis]. *Endoskopicheskaya khirurgiya*. 2011; 1: 55–61. (In Russian).
5. Kurguzov O.P., Nadaraya V.M. *Oslozhnennyye formy divertikula Mek-kelya* [Complicated forms of Meckel diverticulum]. *Khirurgiya*. 2009; 4: 27–32. (In Russian).
6. Shurkalin B.K., Andreytsev I.L., Rzhebaev K.E., et al. *Laparoskopicheskie vmeshatel'stva v neotlozhnoy khirurgii* [Laparoscopic interventions in urgent surgery]. *Endoskopicheskaya khirurgiya*. 2010; 3: 46–50. (In Russian).
7. Yudin V.E. *Diagnosticheskaya i lechebnaya videolaparoskopiya pri ostrykh khirurgicheskikh zabolevaniyakh organov bryushnoy polosti; klinicheskaya znachimost' i ekonomicheskaya effektivnost': dis. ...kand. med. nauk* [Diagnostic and therapeutic videolaparoscopy in acute surgical diseases of abdominal cavity organs; the clinical significance and cost-effectiveness: Cand. med. sci. diss.]. Moscow, 2004. 196 p. (In Russian).
8. Gulyaev A.A., Samsonov V.T., Yartsev P.A., Levitskiy V.D. *Videolaparoskopiya v diagnostike i opredelenii taktiki lecheniya ostrogo appenditsita* [Videolaparoscopy in the diagnosis and determination of treatment tactics of acute appendicitis]. *Endoskopicheskaya khirurgiya*. 2010; 4: 61–64. (In Russian).

ВЫВОДЫ

1. Видеолaparоскопия наиболее эффективный метод для дифференциальной диагностики острого аппендицита в сложных случаях.

2. Преимуществом видеолaparоскопии является возможность перехода из диагностической манипуляции в лечебное пособие.

3. Миниинвазивный доступ позволяет не только улучшить косметический результат операции, но и ускорить реабилитацию пациентов.

9. Касумьян С.А., Некрасов А.Ю., Покусаев Б.А., Сергеев А.В. Место лапароскопии в дифференциальной диагностике острой абдоминальной патологии [X Всерос. съезд по эндоскопической хирургии, г. Москва, 20–22 фев. 2007 г.] // Эндоскопическая хирургия. – 2007. – № 1. – С. 129–130.
10. Козлов В.В., Хмара М.Б., Гнилосыр П.А. и др. Лапароскопическая аппендэктомия — метод лечения у больных с неосложненной формой острого аппендицита // Bulletin of Medical Internet Conferences. – 2014. – Vol. 4, Is. 5. – P. 834. – Тезис-3652. – Режим доступа: <http://medconfer.com/files/archive/Bulletin-of-MIC-2014-05.pdf>
11. Избасаров Р.Ж., Стрижелецкий В.В., Рутенбург Г.М., Лучкин А.А. Эндовидеохирургия в диагностике и лечении дивертикула Меккеля // Вестник хирургии им. И.И. Грекова. – 2005. – № 5. – С. 82–83.
12. Комаров Н.В., Комаров Р.Н. Перфорация дивертикула Меккеля иголкой сосны // Вестник хирургии им. И.И. Грекова. – 1998. – № 6. – С. 87–88.
13. Дронов Ф., Поддубный И.В., Смирнов А.Н. и др. Экстренные лапароскопические операции у детей первого года жизни // Хирургия. – 2006. – № 2. – С. 18–22.

9. Kasum'yan S.A., Nekrasov A.Yu., Pokusaev B.A., Sergeev A.V. Mesto laparoskopii v differentsial'noy diagnostike urgentnoy abdominal'noy patologii [The role of laparoscopy in the differential diagnosis of urgent abdominal pathology]. X Vseros. s'ezd po endoskopicheskoy khirurgii [X all-Russian Congress on endoscopic surgery]. Moscow, February 20–22, 2007. *Endoskopicheskaya khirurgiya*. 2007. 1: 129–130. (In Russian)
10. Kozlov V.V., Khmara M.B., Gnilyosyr P.A., et al. *Laparoskopicheskaya appendektomiya — metod lecheniya u bol'nykh s neoslozhnennoy formoy ostrogo appenditsita* [Laparoscopic appendectomy — method of treatment in patients with non-complicated form of acute appendicitis]. *Bulletin of Medical Internet Conferences*. 2014; 4 (5): 834. Tezis-3652. Available at: <http://medconfer.com/files/archive/Bulletin-of-MIC-2014-05.pdf> (Accessed March 1, 2016) (In Russian)
11. Izbasarov R.Zh., Strizheletskiy V.V., Rutenburg G.M., Luchkin A.A. *Endovideookhirurgiya v diagnostike i lechenii divertikula Mek-kelya* [Endovideosurgery in the diagnosis and treatment of Meckel diverticulum]. *Vestnik khirurgii im II Grekova*. 2005; 5: 82–83. (In Russian)
12. Komarov N.V., Komarov R.N. *Perforatsiya divertikula Mek-kelya igolkoy sosny* [Perforation of Meckel diverticulum with a needle pine]. *Vestnik khirurgii im II Grekova*. 1998; 6: 87–88. (In Russian)
13. Dronov F., Poddubnyy I.V., Smirnov A.N., et al. *Ekstrennyye laparoskopicheskie operatsii u detey pervogo goda zhizni* [Emergency laparoscopic surgery in first year children]. *Khirurgiya*. 2006; 2: 18–22. (In Russian)

Поступила 08.07.2015

Контактная информация:

Македонская Татьяна Петровна,
к.м.н., научный сотрудник отделения неотложной
хирургической гастроэнтерологии
НИИ СП им. Н.В. Склифосовского ДЗ г. Москвы
e-mail: Makeda3@yandex.ru