https://doi.org/10.23934/2223-9022-2020-9-3-442-448

CC BY 4.0

Первый опыт применения аллографтов в хирургии магистральных артерий нижних конечностей

Р.Е. Калинин[1], И.А. Сучков[1]*, В.В. Карпов[2], А.С. Пшенников[1, 2], А.А. Егоров[1, 2]

Кафедра сердечно-сосудистой, рентгенэндоваскулярной, оперативной хирургии и топографической анатомии
[1] ФГБОУ ВО «Рязанский государственный медицинский университет им. акад. И.П. Павлова» Министерства здравоохранения Российской Федерации
Российская Федерация, 390026, г. Рязань, ул. Высоковольтная, дом 9
[2] ГБУ Рязанской области «Областная клиническая больница»
Российская Федерация, 390039, г. Рязань, ул. Интернациональная, 3-а

* **Контактная информация:** Сучков Игорь Александрович, профессор кафедры сердечно-сосудистой, рентгенэндоваскулярной, оперативной хирургии и топографической анатомии ФГБОУ ВО «РязГМУ им. акад. И.П. Павлова». Email: suchkov_med@mail.ru

РЕЗЮМЕ

В статье приведен опыт применения аллографтов в хирургии магистральных артерий нижних конечностей. Кратко показана актуальность применения биопротезов. Ведение пациентов с инфекционными осложнениями остается нерешенной проблемой в сосудистой хирургии. Реконструктивно-восстановительные оперативные вмешательства на сосудах зачастую выполняют повторно. Часто операции проводят при наличии обширных некрозов и трофических язв. Не всегда аутовена доступна для реконструкции магистральной артерии, ввиду чего актуальным остается вопрос выбора материала для повторной реконструкции. В медицинской литературе показана склонность ксенопротезов к аневризматической трансформации в послеоперационном периоде. Информации в мировых и отечественных источниках в области применения артериальных аллографтов немного. Отсутствие четких показаний и противопоказаний к применению, оптимальных сроков сохранения, выбора необходимых консервантов и подходящей среды не позволяют широко использовать аллотрансплантаты в практической хирургии при наличии доступа к технологии забора сосудов, консервации и трансплантации. Проблема применения аллографтов требует дальнейшего глубокого изучения. В связи с этим приведен опыт применения аллографтов в двух нестандартных клинических ситуациях. Сделан вывод о возможности эффективного использования свежезаготовленных артериальных аллографтов от посмертного донора при реконструкции у пациентов с критической ишемией нижних конечностей при отсутствии подходящей аутовены и невозможности использования синтетического протеза.

Ключевые слова: аллографт, аллотрансплантат, трансплантация сосуда, нагноение ложа протеза

Ссылка для цитирования Калинин Р.Е., Сучков И.А., Карпов В.В., Пшенников А.С., Егоров А.А. Первый опыт применения аллографтов в хирургии магистральных артерий нижних конечностей. *Журнал им. Н.В. Склифосовского Неотложная медицинская помощь.* 2020;9(3):442–448. https://doi.org/10.23934/2223-9022-2020-9-3-442-448

Конфликт интересов Авторы заявляют об отсутствии конфликта интересов

Благодарность, финансирование Исследование не имеет спонсорской поддержки

АКШ — аортокоронарное шунтирование
АЧТВ — активированное частичное тромбопластиновое время
ВТЭО — венозные тромбоэмболические осложнения
КТА — компьютерная томоангиография
ЛЖ — левый желудочек
МК — митральный клапан
МКШ — маммакоронарное шунтирование
МНО — международное нормализованное отношение
ОАК — общий анализ крови
ОАМ — общий анализ мочи
УЗИ — ультразвуковое исследование
ФВ — фракция выброса
ФК — функциональный класс

ВВЕДЕНИЕ

Число болезней системы кровообращения в РФ, по данным Росстата, неуклонно растет — 3 734 000 пациентов в 2010 г. и 4 784 000 — в 2018 г. Весомый вклад в данную статистику вносят облитерирующие заболевания артерий нижних конечностей [1, 2]. В США 8 500 000 человек старше 40 лет страдают заболеваниями периферических артерий [3]. По разным данным до 200 млн человек в мире имеют заболевания периферических артерий [4]. Две трети этих больных нуждаются в оперативном лечении. Наиболее часто выполняются реконструктивно-восстановительные вмешательства с использованием синтетических протезов. Около половины протезов перестают функционировать в течение первых 5 лет [5]. Лимитирующим фактором эффективности реконструктивных вмешательств являются рестенозы артерий [6, 7]. Их ведущая причина — это эндотелиальная дисфункциия [8]. Одной из основных проблем сосудистой хирургии остается проблема выбора материала для артериальной реконструкции [9]. Использование аутовены является «золотым стан-

дартом». При отсутствии и невозможности использования этого материала возникают серьезные трудности. В 60% случаев может возникнуть такая проблема [10]. Не всегда в качестве альтернативы можно использовать синтетический протез. При наличии гнойно-воспалительного процесса в зоне сосудистого протеза эффективных решений практически нет. Сегодня неудовлетворительные результаты использования таких материалов диктуют необходимость выбора подходящего графта.

С 1993 г. возможно применять отечественные биопротезы «КемАнгиопротез» — ксенопротезы — артерии крупного рогатого скота, обработанные консервантом. А.В. Покровский одним из первых опубликовал результаты использования ксенопротезов. Аневризматическая дегенерация отмечена в 13% случаев в отдаленном послеоперационном периоде [11]. Л.С. Барбараш сообщает всего о 1,9% аневризм и эктазий ксенопротезов [12]. Характерным осложнением при использовании ксенопротезов явилась аневризматическая дегенерация шунтов, которая отмечена в 21% случаев в среднем через 2 года после операции в исследовании И.С. Тищенко [13].

Использование аллографтов в случаях инфекционных осложнений, отсутствия пригодной аутовены, повторных реконструкций, при наличии трофических язв и некрозов может быть методом выбора. В зарубежной медицинской литературе такие сообщения встречаются редко [14, 15]. Используют в большинстве работ криосохраненные аллографты. Графты влажного хранения встречаются в работах отечественных авторов [16]. Нежизнеспособность аллотрансплантата, недостаточная биологическая инертность, склонность к дегенерации и кальцинации в результате консервации, отсутствие четких показаний и противопоказаний, оптимальных сроков консервации и выбора необходимых консервантов и подходящей среды — все это не позволяет широко использовать аллотрансплантаты в практической хирургии при наличии доступа к технологии забора сосудов, консервации и трансплантации. Проблема применения аллографтов требует дальнейшего глубокого изучения.

В связи с этим приведем наш опыт применения аллографтов в нестандартных клинических ситуациях. Пациенты подписали информируемое согласие на представление их данных в научном медицинском журнале.

Клиническое наблюдение № 1

Больной Г., 1951 г.р., поступил в отделение сосудистой хирургии ГБУ РО ОКБ г. Рязани 20.09.2019 с диагнозом: «Атеросклероз артерий нижних конечностей. Бедренно-подколенная окклюзия с обеих сторон. Состояние после аутовенозного бедренно-подколенного шунтирования справа от 12.11.2014.

Аневризма аутовенозного бедренно-подколенного шунта справа.

Посттромботическая болезнь справа, реканализованная форма, С6.

Сахарный диабет 2-го типа. Гипертоническая болезнь III ст., риск 4. Хроническая сердечная недостаточность IIа степени, функциональный класс (ФК) II. Язвенная болезнь желудка и двенадцатиперстной кишки, ремиссия».

При поступлении больной жаловался на наличие болезненного пульсирующего образования в правой паховой области. Вышеуказанные жалобы отмечает около месяца. Дообследован. В общеклинических и биохимических анализах — без значимой патологии.

Общий анализ крови (ОАК) (21.09.2019): эритроциты — $4{,}3 \cdot 10^{12}$/л, гемоглобин — 120 г/л, тромбоциты — $194{,}6 \cdot 10^{9}$, лейкоциты — $8{,}2 \cdot 10^{9}$/л.

Общий анализ мочи (ОАМ) (21.09.2019): цвет — соломенно-желтый, реакция — кислая, удельный вес — 1016, белок — 0, эпит. клетки — ед, лейкоциты — 1–2.

Биохимический анализ крови (21.09.2019): общий белок — 75 г/л; мочевина — 8,7 ммоль/л; креатинин — 0,098 ммоль/л; холестерин — 3,85 ммоль/л;

Коагулограмма от 21.09.2019.

Тромбиновое время — 19,9 с, фибриноген — 3,62 г/л, активированное частичное тромбопластиновое время (АЧТВ) — 28,1 с, международное нормализованное отношение (МНО) — 1,01;

Ультразвуковое исследование (УЗИ) сердца от 23.09.2019: фракция выброса (ФВ) — 60%. Незначительная гипертрофия миокарда левого желудочка (ЛЖ). Нарушение диастолической функции миокарда (I тип). Дилатация левого предсердия. Умеренная регургитация на митральном клапане (МК). Атеросклероз аорты.

Посев на микрофлору из трофической язвы правой голени от 24.09.2019. *Staphylococcus aureus* — 106, *Citrobacter freundii* — 106.

УЗИ брюшной полости от 23.09.2019. По ходу сигмовидной кишки несколько дивертикулов. В остальном без патологии.

Дуплексное сканирование вен правой нижней конечности от 24.09.2019. Заключение: реканализованная форма посттромобической болезни правой нижней конечности.

Компьютерная томография нижних конечностей с контрастным усилением от 20.09.2019. Множественные аневризматические расширения по ходу аутовенозного кондуита бедренно-подколенного сегмента справа до 3 см в диаметре (рис. 1, 2).

В данном случае было абсолютно показано оперативное вмешательство. По данным дообследования выявлен критический стеноз в области проксимального анастомоза бедренно-подколенного аутовенозного шунта и множественные аневризмы аутовены справа. Необходимо решунтировать бедренную артерию. Использовать синтетический протез в данном случае рискованно: трофические язвы голени могут быть причиной инфекционных осложнений. Пригодной аутовены нет. Использование ксенопротеза здесь не оптимально, учитывая склонность к аневризматической трансформации.

21.09.2019 впервые в Рязанской области выполнена трансплантация бедренной артерии справа. Аллопротезирование свежезаготовленным аллографтом бедренно-проксимально-подколенного сегмента справа.

Накануне при мультивисцеральном заборе от посмертного несовместимого по группе крови и резус-фактору донора при соблюдении всех правил и норм трансплантологии изъят аллотрансплантат бедренной артерии. Трансплантат кондиционирован в растворе кустадиола при температуре +4°С, антибиотики в раствор не добавляли.

Непосредственно перед трансплантацией графт подготовлен в условиях операционной для использования в качестве материала для реконструкции по методике *back table* (рис. 3).

Back table — это этап подготовки донорского графта для трансплантации. Выполняется как отдельное оперативное вмешательство на трансплантате. Готовится стерильный стол непосредственно рядом с пациентом в операционной. Мы работаем с использованием второй бригады хирургов

параллельно с основной. Аллографт извлекают в лоток со стерильным льдом, обрабатывают аллоартерию или алловену — перевязывают или прошивают боковые ветви, проверяют герметичность графта. После этого аллографт передают основной бригаде хирургов.

Некоторые этапы трансплантации показаны на рис. 4, 5.

В послеоперационном периоде назначены низкомолекулярные гепарины — клексан 0,6 1 раз подкожно (с целью профилактики венозных тромбоэмболических осложнений — ВТЭО), дезагреганты — тромбо Асс 100 мг 1 раз, антибиотики с учетом чувствительности — гентамицин 160 мг 1 раз внутримышечно и цефтриаксон 1,0 2 раза внутривенно, статины — аторис 20 мг 1 раз в сутки. Иммуносупрессоры не применяли. Таким образом, послеоперационное ведение не отличалось от схемы послеоперационного периода реконструкций синтетическим материалом. Мы не наблюдали реакции отторжения; в общеклинических и биохимических анализах не было значимых изменений. Кровообращение в правой нижней конечности компенсировалось, пульс на тыльной артерии стопы отчетливый. Швы сняты, заживление первичным натяжением. Больной выписан в удовлетворительном состоянии на 12-е сутки после оперативного вмешательства.

При контрольном осмотре через 12 недель трансплантат функционирует, признаков отторжения нет. Выполнена контрольная компьютерная томоангиография (КТА) (рис. 6).

Клиническое наблюдение № 2

Больной Р., 1977 г.р., поступил в отделение сосудистой хирургии ГБУ РО ОКБ г. Рязани 29.10.2019 с диагнозом:

«Атеросклероз артерий нижних конечностей. Синдром Лериша. Состояние после бифуркационного аорто-бедренного шунтирования (17.03.2015). Окклюзия правой бранши аорто-бедренного шунта. Состояние после перекрестного бедренно-бедренного шунтирования слева направо (5.04.2019). IV стадия заболевания, трофическая язва правой голени (рис. 7).

Тромбоз перекрестного бедренно-бедренного шунта от 28.10.2019. Ишемия нижних конечностей Iб степени.

Нагноение ложа синтетических протезов.

Ишемическая болезнь сердца: постинфарктный кардиосклероз (2019). Многососудистое поражение коронарных артерий (коронарная ангиография 22.01.2019). Маммакоронарное шунтирование (МКШ) передней межжелудочковой артерии; аортокоронарное шунтирование (АКШ) ЗНА, ветви тупого края (18.03.2019). Гипертоническая болезнь III ст., ст. 3, риск 4, ФК 3».

При поступлении больной жаловался на боли в обеих нижних конечностях в покое, онемение пальцев стоп, трофическую язву правой голени, наличие отделяемого из послеоперационной раны правого бедра.

Дообследован.

ОАК (30.10.2019): эритроциты — 3,8·1012/л, гемоглобин — 117 г/л, тромбоциты — 184,7·109, лейкоциты — 8,2·109/л.

ОАМ (30.10.2019): цвет — соломенно-желтый, реакция — кислая, удельный вес — 1020, белок — 0, эпит. клетки — 1–2, лейкоциты — 1–2.

Биохимический анализ крови (30.10.2019): общий белок — 65 г/л; мочевина — 2,7 ммоль/л; креатинин — 0,0981 ммоль/л; холестерин — 5,85 ммоль/л.

Коагулограмма от 30.10.2019.

Тромбиновое время — 15,91 с, фибриноген — 7,11 г/ л, АЧТВ — 28,1 с, МНО — 1,14;

УЗИ сердца от 1.11.2019. Гипертрофия миокарда, нарушение систолической функции, зоны гипокинезии ЛЖ. Увеличение левого предсердия. Незначительная регурги-

Рис. 1. Компьютерная томография с контрастным усилением верхней трети бедер. Множественная аневризматическая деформация аутовенозного бедренно-подколенного шунта (указана стрелкой)

Fig. 1. Computed tomography with contrast enhancement of femoral upper third. Multiple aneurysmal deformity of the autovenous femoral-popliteal bypass (arrow)

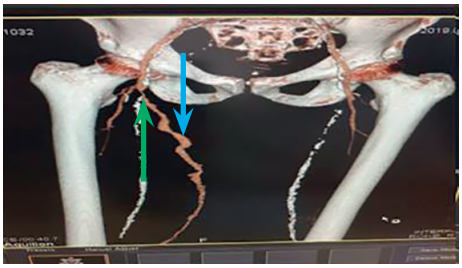

Рис. 2. Компьютерная томография с контрастным усилением верхней трети бедер в режиме 3*D*-моделирования. Множественная аневризматическая деформация аутовенозного бедренно-подколенного шунта (указана голубой стрелкой). Критический стеноз проксимального анастомоза (указан зеленой стрелкой)

Fig. 2. Computed tomography with contrast enhancement of femoral upper third in 3D mode. Multiple aneurysmal deformity of the autovenous femoral-popliteal bypass (indicated by the blue arrow). A critical stenosis proximal anastomosis (green arrow)

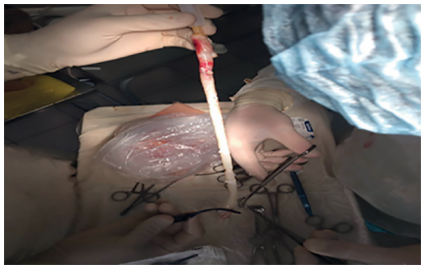

Рис. 3. Подготовка аллографта *(методика back table)*

Fig. 3. Allograft preparation (back table technique)

Рис. 4. Сформирован центральный анастомоз. Трансплантат заполнен кровью

Fig. 4. The central anastomosis is formed. The graft is filled with blood

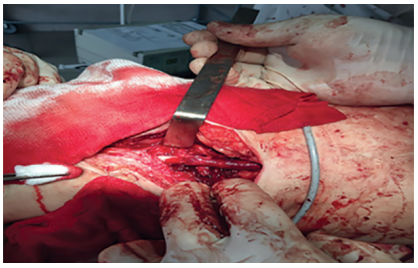

Рис. 5. Вид дистального анастомоза, графт проведен субфасциально

Fig. 5. Distal anastomosis, the graft is inserted subfascially

тация на МК, трикуспидальном клапане. Уплотнение восходящей аорты. Состояние после АКШ, МКШ (2019).

Фиброгастродуоденоскопия от 1.11.2019.

Недостаточность кардии. Очаговый антральный гастрит.

Посевы на микрофлору из трофической язвы правой голени и послеоперационной раны) от 6.11.2019 — *Staphylococcus epidermidis* 103, *Pseudomonas aeruginosa* 103.

УЗИ брюшной полости от 23.09.2019.

31.10.2019 Аортоартериография нижних конечностей (рис. 8, 9).

1.11.2019 Фистулография. Отмечается распространение контраста по ложу перекрестного бедренно-бедренного и аортобедренных протезов (рис. 10).

Необходимость оперативного вмешательства в данном случае не вызывала сомнения. Попытки консервативного лечения в подобной ситуации могут закончиться фатальным кровотечением. Методом выбора является удаление инфицированных протезов с последующим решунтированием. Синтетический протез использовать вряд ли возможно. Учитывая общесоматический статус больного и отсутствие хирургического опыта по забору глубоких аутовен мы не рассматривали их в качестве материала для реконструкции. Оптимальным в этом случае возможно было применить аллопротезирование.

4.11.2019 Трансплантация артерий аортоподвздошно-бедренных сегментов. Бифуркационное аортоглубокобедренное репротезирование свежезаготовленным аллографтом. Реимплантация нижней брыжеечной артерии.

Накануне при мультивисцеральном заборе от посмертного совместимого по группе и резус–фактору донора при соблюдении всех правил и норм трансплантологии изъяты аллотрансплантаты аортоподвздошно-бедренных комплексов. Трансплантаты кондиционированы в растворе для культивации клеточных структур *RPMI (Roswell Park Memorial Institute)* с добавлением гентамицина и флуконазола при температуре +4°С. Для длительного хранения трансплантатов мы используем раствор *RPMI* 1640 с глутамином. Добавляем в консервирующий раствор гентамицин (400 мкг/мл) и флуконазол (20 мкг/мл).

Непосредственно перед трансплантацией графт подготавливаем в условиях операционной для использования в качестве материала для реконструкции по методике *back table*. Два графта аортоподвздошно-бедренного комплекса (рис. 11) подготовили отдельно — прошиты боковые ветви нитью *Prolene* 6/0, проверена герметичность. Сформирован бифуркационный аллографт (рис. 12).

Некоторые этапы оперативного вмешательства показаны на рис. 13–15:

В послеоперационном периоде назначены низкомолекулярные гепарины – клексан 0,6 1 раз подкожно (с целью профилактики ВТЭО), дезагреганты — тромбо Асс 100 мг 1 раз, антибиотики с учетом чувствительности —

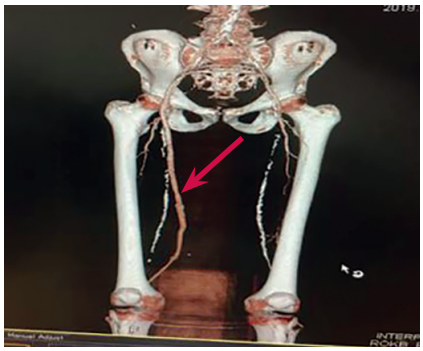

Рис. 6. Компьютерная томоангиография артерий нижних конечностей в 3*D*-режиме. Бедренно-подколенный аллографт (указан стрелкой)
Fig. 6. Computed tomography with angiography of the arteries of the lower extremities in 3D mode. Femoral-popliteal allograft (arrow)

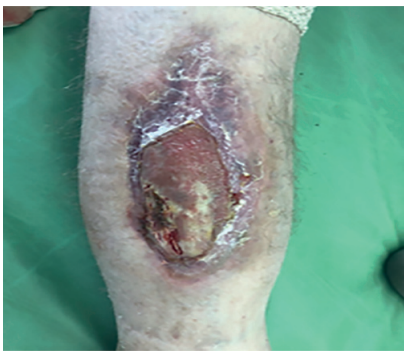

Рис.7. Внешний вид трофической язвы правой голени
Fig. 7. The appearance of a trophic ulcer of the right leg

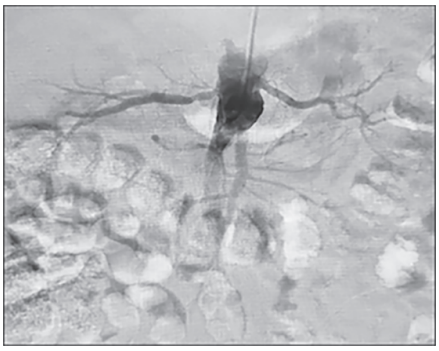

Рис. 8. Инфраренальная окклюзия аорты
Fig. 8. Infrarenal aortic occlusion

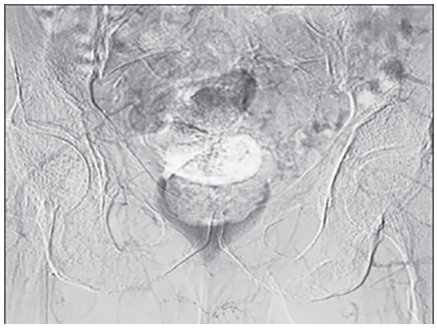

Рис. 9. Контрастирование бедренных артерий
Fig. 9. Contrasted femoral arteries

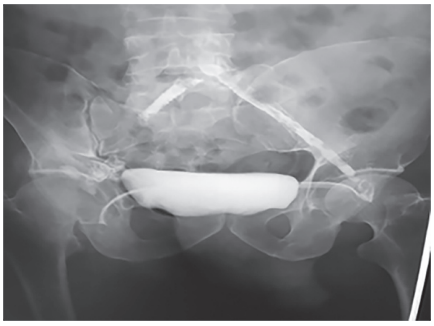

Рис. 10. Введенный контраст по ходу перекрестного бедренно-бедренного протеза и бифуркационного аортобедренного протеза
Fig. 10. Administered contrasting agent downstream femoral-femoral crossover graft and bifurcation aorto-femoral graft

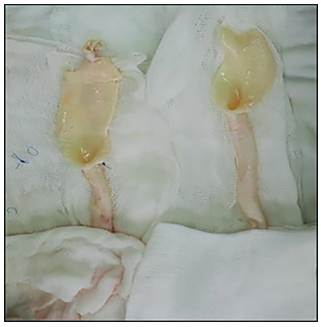

Рис. 11. Аортоподвздошно-бедренные аллографты
Fig. 11. Aorto-ilio-femoral allografts

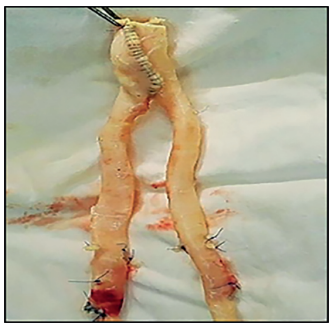

Рис. 12. Бифуркационный аллографт
Fig. 12. Bifurcation allograft

Рис. 13. Удаленные инфицированные синтетические протезы
Fig. 13. Removed and infected synthetic prostheses

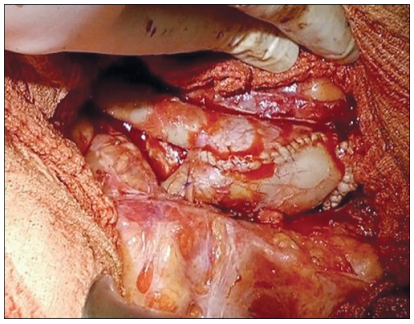

Рис. 14. Проксимальный анастомоз аорты и аллографта
Fig. 14. Proximal anastomosis of the aorta and allograft

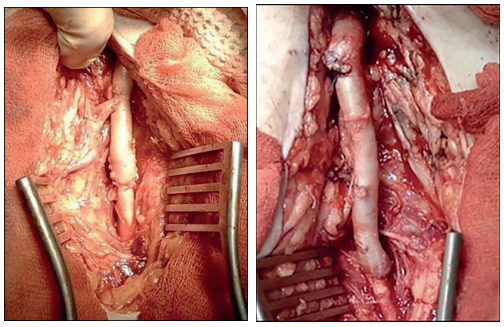

Рис. 15. Дистальные анастомозы аллографта и глубокой бедренной артерии справа и слева
Fig. 15. Distal anastomoses of the allograft and deep femoral artery on the right and left

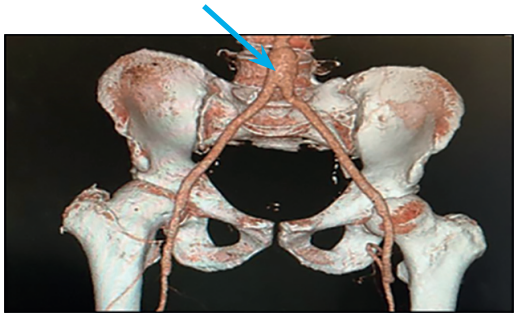

Рис. 16. Компьютерная томоангиография аорты и ее бифуркации в 3*D*-режиме. Аортобедренный аллографт (указан стрелкой)
Fig. 16. Computer tomography with angiography of the aorta and bifurcation in 3D mode. Aorto-femoral allograft is indicated by a white arrow

гентамицин 160 мг 1 раз внутримышечно и меропенем 1,0 2 раза внутривенно, статины — аторис 20 мг 1 раз. Иммуносупрессоры не применяли. Выполнена контрольная КТА в послеоперационном периоде (рис. 16).

Послеоперационное ведение не имело особенностей. Мы не наблюдали реакции отторжения; в общеклинических и биохимических анализах без значимых изменений. Кровообращение в нижних конечностях ближе к компенсации, пульс на браншах аллографта был отчетливым. Швы сняты, заживление первичным натяжением. Больной выписан в удовлетворительном состоянии на 12-е сутки после оперативного вмешательства.

ОБСУЖДЕНИЕ

Ведение пациентов с трофическими язвами нижних конечностей и нагноением послеоперационных ран остается нерешенной проблемой в сосудистой хирургии. Реконструктивно-восстановительные оперативные вмешательства на сосудах зачастую выполняют повторно. Очень часто операции проводят при наличии обширных некрозов и трофических язв. Не всегда аутовена доступна для реконструкции. До сих пор особенно актуальным остается вопрос выбора материала для реконструкции. Решением может быть использование биологического материала — ксенопротеза или аллографта. В литературе обобщен опыт применения ксенопротезов. Убедительно показана их склонность к аневризматической трансформации в послеоперационном периоде. Информации в мировой и отечественной медицинской литературе в области применения аллографтов немного. Нет четких ответов на множество вопросов — каков оптимальный срок трансплантации сосудов, как влияет консервирующая среда на «жизнеспособность» графта, каков оптимальный срок хранения графта, не уточнены показания и противоказания к применению аллографтов, не изучен эндотелий аллографта, будет ли аневризматическая дегенарация аллографта и как часто она встречается. Эти вопросы несомненно требуют дальнейшего изучения.

ЗАКЛЮЧЕНИЕ

Наш скромный опыт применения аллографтов в хирургии магистральных артерий нижних конечностей показывает, что использование свежезаготовленных аллографтов от посмертного донора может быть эффективным методом реконструкции у пациентов с критической ишемией нижних конечностей при отсутствии подходящей аутовены и невозможности использования синтетического протеза.

ЛИТЕРАТУРА

1. Белов Ю.В., Виноградов О.А., Ульянов Н.Д., Дзюндзя А.Н. Прогнозирование результатов реваскуляризирующих операций на артериях нижних конечностей на основе методов оценки регионарного кровотока. *Кардиология и сердечно-сосудистая хирургия*. 2014;7(5):62–67.
2. Зудин А.М., Засорина М.А., Орлова М.А. Эпидемиологические аспекты хронической критической ишемии нижних конечностей. *Хирургия. Журнал им. Н.И. Пирогова.* 2014;(10):78–82.
3. Mozaffarian D, Benjamin EJ, Go AS, Arnett DK, Blaha MJ, Cushman M, et al. Heart disease and stroke statistics – 2016 update: a report from the American Heart Association. *Circulation*. 2016;133:438–448. PMID:26811276 https://doi.org/10.1161/CIR.0000000000000366
4. Fowkes FG, Rudan D, Rudan I, Aboyans V, Denenberg JO, McDermott MM, et al. Comparison of global estimates of prevalence and risk factors for peripheral artery disease in 2000 and 2010: a systematic review and analysis. *Lancet*. 2013;382(9901):1329–1340. PMID: 23915883 https://doi.org/10.1016/s0140-6736(13)61249-0

5. Покровский А.В., Дан В.Н., Зотиков А.Е., Чупин А.В., Шубин А.А., Тедеев А.К. Отдаленные результаты бедренно-подколенного шунтирования выше щели коленного сустава протезом «экофлон» у пациентов с атеросклеротическим поражением артерий нижних конечностей. *Ангиология и сосудистая хирургия*. 2007;13(2):143–149.
6. Калинин Р.Е., Сучков И.А., Чобанян А.А. Перспективы прогнозирования течения облитерирующего атеросклероза артерий нижних конечностей. *Наука молодых (Eruditio Juvenium)*. 2019;7(2):274–282. https://doi.org/10.23888/HMJ201972274-282
7. Калинин Р.Е., Сучков И.А., Никифоров А.А., Пшенников А.С. Динамика некоторых биохимических показателей у больных с облитерирующим атеросклерозом артерий нижних конечностей в различные сроки после реконструктивных операций. *Российский медико-биологический вестник имени академика И.П. Павлова*. 2012;20(1):42–45. https://doi.org/10.17816/PAVLOVJ2012142-45
8. Калинин Р.Е., Сучков И.А., Пшенников А.С. Реперфузионное повреждение тканей в хирургии магистральных артерий. *Новости хирургии*. 2015;23(3):348–352. https://doi.org/10.18484/2305-0047.2015.3.348
9. Лебедев Л.В., Плоткин Л.Л., Смирнов А.Д., Вавилов В.Н. Протезы кровеносных сосудов. 4-е изд., перераб. и доп. Санкт-Петербург: Адмиралтейство; 2001. ISBN 5-7559-0053-1
10. Albers M, Battistella VM, Romiti M, Rodrigues AAE, Pereira CAB. Meta-analysis of polytetrafluoroethylene bypass grafts to infrapopliteal arteries. *J Vasc Surg*. 2003;37:1263–1269 https://doi.org/10.1016/s0741-5214(02)75332-9
11. Покровский А.В., Дан В.Н., Чупин А.В. Грязнов О.Г. Применение биологических трансплантатов в бедренно-подколенно-берцовой позиции. *Ангиология и сосудистая хирургия*. 1996;(3):91–100.
12. Барбараш Л.С., Иванов С.В., Журавлева И.Ю., Ануфриев А.И., Казачек Я.В., Кудрявцева Ю.А. и др. 12-летний опыт использования биопротезов для замещения инфраингвинальных артерий. *Ангиология и сосудистая хирургия*. 2006;12(3):91–97.
13. Тищенко И.С., Золкин В.Н., Максимов Н.В., Коротков И.Н., Демидов И.Ю., Барзаева М.А. Двухлетние результаты инфраингвинальных реконструкций с использованием аутовенозных шунтов и ксенопротезов. *Ангиология и сосудистая хирургия*. 2016;22(4):130–136.
14. Gabriel M, Pukacki F, Dzieciuchowicz Ł, Oszkinis G, Checiński P. Cryopreserved arterial allografts in the treatment of prosthetic graft infections. *Eur J Endovasc Surg*. 2004;27(6):590–596. PMID: 15121108 https://doi.org/10.1016/j.ejvs.2004.02.016
15. Biro G, Szeberin Z, Nemes A, Acsády G. Cryopreserved homo-graft and autologous deep vein replacement for infrarenal aorto and iliaco-femoral graft infection: early and late results. *J Cardiovasc Surg (Torino)*. 2011;52(2):169–176. PMID: 21464818
16. Мухамадеев И.С., Фрейнд Г.Г., Березина И.А. Оценка жизнеспособности артериальных и венозных аллографтов in vitro в зависимости от сроков консервации. *Морфологические ведомости*. 2007;(1–2):197–201.

REFERENCES

1. Belov IuV, Vinogradov OA, Ul'ianov ND, Dziundzia AN. Predicting the results of revascularization operations on lower limb arteries. *Russian Journal of Cardiology and Cardiovascular Surgery*. 2014;7(5):62–67. (In Russ.).
2. Zudin AM, Zasorina MA, Orlova MA. Epidemiology of chronic critical limb ischemia. *Pirogov Russian Journal of Surgery*. 2014;(10):78–82. (In Russ.).
3. Mozaffarian D, Benjamin EJ, Go AS, Arnett DK, Blaha MJ, Cushman M, et al. Heart disease and stroke statistics – 2016 update: a report from the American Heart Association. *Circulation*. 2016;133(4):38-48. PMID: 26811276 https://doi.org/10.1161/CIR.0000000000000366
4. Fowkes FG, Rudan D, Rudan I, Aboyans V, Denenberg JO, McDermott MM, et al. Comparison of global estimates of prevalence and risk factors for peripheral artery disease in 2000 and 2010: a systematic review and analysis. *Lancet*. 2013;382(9901):1329-1340. PMID: 23915883 https://doi.org/10.1016/s0140-6736(13)61249-0
5. Pokrovsky AV, Dan VN, Zotikov AE, Chupin AV, Shubin AA, Tedeev AK. Long-term outcomes of femoropopliteal bypass above the knee-joint fissure by means of vascular prosthesis "ecoflon" in patients with atherosclerotic lesions of lower limb arteries. *Angiology and Vascular Surgery*. 2007;13(2):143–149. (In Russ.).
6. Kalinin RE, Suchkov IA, Chobanyan AA. Prospects for forecasting the course of obliterating atherosclerosis of lower limb arteries. *Science of the young (Eruditio Juvenium)*. 2019;7(2):274–282. (In Russ.). https://doi.org/10.23888/HMJ201972274-282
7. Kalinin RE, Suchkov IA, Nikiforov AA, Phennikov AS. Dynamics of some biochemical parameters in patients with peripheral occlusive arterial disease at different periods following reconstructive surgery. *I.P. Pavlov Russian Medical Biological Herald*. 2012;20(1):42–45. (In Russ.). https://doi.org/10.17816/PAVLOVJ2012142-45
8. Kalinin RE, Pshennikov AS, Suchkov IA. Reperfusion injury of tissues in lower limb arterial reconstructive surgery. *Novosti Khirurgii*. 2015;23(3):348–352 (In Russ.) https://doi.org/10.18484/2305-0047.2015.3.348.
9. Lebedev LV, Plotkin LL, Smirnov AD, Vavilov VN. *Protezy krovenosnykh sosudov*. 4th ed., rev. and add. Saint Petersburg: Admiralteystvo Publ.; 2001. ISBN 5-7559-0053-1. (In Russ.)
10. Albers M, Battistella VM, Romiti M, Rodrigues AAE, Pereira CAB. Meta-analysis of polytetrafluoroethylene bypass grafts to infrapopliteal arteries. *J Vasc Surg*. 2003;37:1263–1269 https://doi.org/10.1016/s0741-5214(02)75332-9
11. Pokrovsky AV, Dan VN, Chupin AV, Griaznov OG. The use of biological grafts in the femoral-popliteal-tibial position. *Angiology and Vascular Surgery*. 1996;(3):91–100. (In Russ.)
12. Barbarash LS, Ivanov SV, Zhuravleva IYu, Anufriev AI, Kazachek YaV, Kudriavtzeva YuA, et al. Twelve-Year Experience of Bioprosthesis Implantation into Infrainguinal Arteries. *Angiology and Vascular Surgery*. 2006;12(3):91–97. (In Russ.)
13. Tishchenko IS, Zolkin VN, Maksimov NV, Korotkov IN, Demidov IYu, Barzaeva MA. Two-year results of infrainguinal reconstructions using autovenous shunts and xenografts. *Angiology and Vascular Surgery*. 2016;22(4):130–135. (In Russ.)
14. Gabriel M, Pukacki F, Dzieciuchowicz Ł, Oszkinis G, Checiński P. Cryopreserved arterial allografts in the treatment of prosthetic graft infections. *Eur J Endovasc Surg*. 2004;27(6):590–596. PMID: 15121108 https://doi.org/10.1016/j.ejvs.2004.02.016
15. Biro G, Szeberin Z, Nemes A, Acsády G. Cryopreserved homo-graft and autologous deep vein replacement for infrarenal aorto and iliaco-femoral graft infection: early and late results. *J Cardiovasc Surg (Torino)*. 2011;52(2):169–176. PMID: 21464818
16. Mukhamadeev IS, Freud GG, Berezina IA. Assessment of the viability of arterial and venous allografts in vitro depending on the terms of conservation. Morphological Newsletter. 2007;(1-2):197-201. (In Russ.)

ИНФОРМАЦИЯ ОБ АВТОРАХ

Калинин Роман Евгеньевич — доктор медицинских наук, профессор, заведующий кафедрой сердечно-сосудистой, рентгенэндоваскулярной, оперативной хирургии и топографической анатомии ФГБОУ ВО «РязГМУ им. акад. И.П. Павлова»;
https://orcid.org/0000-0002-0817-9573, kalinin-re@yandex.ru;
20%: концепция исследование, редактирование

Сучков Игорь Александрович — доктор медицинских наук, профессор, профессор кафедры сердечно-сосудистой, рентгенэндоваскулярной, оперативной хирургии и топографической анатомии ФГБОУ ВО «РязГМУ им. акад. И.П. Павлова»;
https://orcid.org/ 0000-0002-1292-5452, suchkov_med@mail.ru;
20%: концепция исследование, редактирование

Карпов Вячеслав Владимирович — кандидат медицинских наук, врач отделения сосудистой хирургии ГБУ РО «Областная клиническая больница»;
https://orcid.org/0000-0001-5523-112X, sdrr.s@yandex.ru
20%: сбор материала, написание статьи

Пшенников Александр Сергеевич доктор медицинских наук, доцент, профессор кафедры сердечно-сосудистой, рентгенэндоваскулярной, оперативной хирургии и топографической анатомии ФГБОУ ВО «РязГМУ им. акад. И.П. Павлова»; https://orcid.org/ 0000-0002-1687-332X, pshennikov1610@rambler.ru;
20%:, сбор материала, написание статьи

Егоров Андрей Александрович кандидат медицинских наук, соискатель кафедры сердечно-сосудистой, рентгенэндоваскулярной, оперативной хирургии и топографической анатомии ФГБОУ ВО «РязГМУ им. акад. И.П. Павлова», заведующий отделением сосудистой хирургии ГБУ РО «Областная клиническая больница»; https://orcid.org/0000-0003-0768-7602; eaa.73@mail.ru;
20%:, сбор материала

Received on 09.02.2020
Accepted on 19.03.2020

Поступила в редакцию 09.02.2020
Принята к печати 19.03.2020

The First Experience of Using Allografts in Surgery of Main Arteries of Lower Limbs

R.E. Kalinin[1], I.A. Suchkov[1]*, V.V. Karpov[2], A.S. Pshennikov[1, 2], A.A. Egorov[1, 2]

Department of Cardiovascular, X-ray Endovascular, Operative Surgery and Topographic Anatomy
[1] I.P. Pavlov Ryazan State Medical University of the Ministry of Health of the Russian Federation
9 Vysokovoltnaya St., Ryazan 390026, Russian Federation
[2] Ryazan Region Regional Clinical Hospital
3-a Internatsionalnaya St., Ryazan 390039, Russian Federation

*** Contacts:** Igor A. Suchkov, Professor of the Department of Cardiovascular, X-ray Endovascular, Operative Surgery and Topographic Anatomy I.P. Pavlov Ryazan State Medical University. Email: suchkov_med@mail.ru

ABSTRACT The article describes the experience of using allografts in surgery of the main arteries of the lower limbs. The urgency of using bioprostheses is briefly shown. The management of patients with infectious complications remains an unsolved problem in vascular surgery. Reconstructive vascular surgery is often repeated. Operations are often performed in the presence of extensive necrosis and trophic ulcers. The autovein is not always available for reconstruction of the main artery , which is why the issue of choosing a material for repeated reconstruction remains relevant. The medical literature has shown the tendency of xenoprostheses to aneurysmal transformation in the postoperative period. There is not a lot of information in the world and domestic sources on the use of arterial allografts. The lack of clear indications and contraindications for use, optimal preservation periods, the choice of the necessary preservatives and a suitable medium do not allow the widespread use of allografts in practical surgery if there is access to the technology of vascular collection, conservation and transplantation. The problem of using allografts requires further study. In this regard, the experience of using allografts in two non-standard clinical situations is presented. It was concluded that it is possible to effectively use freshly prepared arterial allografts from a postmortem donor during reconstruction in patients with critical ischemia of the lower extremities in the absence of a suitable autovein and the impossibility of using a synthetic prosthesis.

Keywords: allograft, allograft vessel transplantation, suppuration of the prosthesis bed

For citation Kalinin RE, Suchkov IA, Karpov VV, Pshennikov AS, Egorov AA. The First Experience of Using Allografts in Surgery of Main Arteries of Lower Limbs. *Russian Sklifosovsky Journal of Emergency Medical Care.* 2020;9(3):442–448. https://doi.org/10.23934/2223-9022-2020-9-3-442-448 (in Russ.)

Conflict of interest Authors declare lack of the conflicts of interests

Acknowledgments, sponsorship The study has no sponsorship

Affiliations

Roman E. Kalinin	Doctor of Medical Sciences, Professor, Head of the Department of Cardiovascular, X-ray Endovascular, Operative Surgery and Topographic Anatomy, I.P. Pavlov Ryazan State Medical University; https://orcid.org/0000-0002-0817-9573, kalinin-re@yandex.ru; 20%, concept research, editing
Igor A. Suchkov	Professor of the Department of Cardiovascular, X-ray Endovascular, Operative Surgery and Topographic Anatomy, I.P. Pavlov Ryazan State Medical University; https://orcid.org/0000-0002-1292-5452, Suchkov_med@mail.ru; 20%, concept research, editing
Vyacheslav V. Karpov	Candidate of Medical Sciences, Physician of the Department of Vascular Surgery, Ryazan Region Regional Clinical Hospital; https://orcid.org/0000-0001-5523-112X, sdrr.s@yandex.ru; 20%, collection of the material, writing an article
Aleksandr S. Pshennikov	Associate Professor, Professor of the Department of Cardiovascular, X-ray Endovascular, Operative Surgery and Topographic Anatomy, I.P. Pavlov Ryazan State Medical University; https://orcid.org/0000-0002-1687-332X, pshennikov1610@rambler.ru; 20%, collection of the material, writing an article
Andrey A. Egorov	Candidate of Medical Sciences, Associate Professor of the Department of Cardiovascular, X-ray Endovascular, Operative Surgery and Topographic Anatomy, I.P. Pavlov Ryazan State Medical University; Head of the Department of Vascular Surgery, Ryazan Region Regional Clinical Hospital; https://orcid.org/0000-0003-0768-7602; eaa.73@mail.ru; 20%, collection of the material