

ОПЫТ МЕСТНОГО ЛЕЧЕНИЯ ОБШИРНОЙ ТРАВМАТИЧЕСКОЙ РАНЫ С ПОМОЩЬЮ ПЕКТИНОВ И РАСТВОРОМ С НАНОЧАСТИЦАМИ СЕРЕБРА (КЛИНИЧЕСКОЕ НАБЛЮДЕНИЕ)

Е.Б. Лазарева, М.В. Шахламов, Е.Д. Меньшикова, И.Н. Пономарев

НИИ скорой помощи им. Н.В. Склифосовского ДЗ г. Москвы, Москва, Россия

EXPERIENCE IN TOPICAL TREATMENT OF AN EXTENSIVE TRAUMATIC WOUND WITH SOLUTIONS CONTAINING PECTINS OR AG NANOPARTICLES (CASE REPORT)

E.B. Lazareva, M.V. Shakhlov, E.D. Menshikova, I.N. Ponomarev

Sklifosovsky Research Institute for Emergency Medicine of Health Department of Moscow, Moscow, Russia

РЕЗЮМЕ

Обширную травматическую рану у больного после ДТП лечили с помощью растворов пектинов и наночастиц серебра на водной основе. Отмечено быстрое очищение раны от гнойного отделяемого. Микробный состав представлен единичными микроорганизмами, преимущественно *Acinetobacter spp.*, во многих пробах микробы отсутствовали. Рана была подготовлена к аутодермопластике, которая успешно выполнена. Кожный лоскут прижился без осложнений. Больной выписан в относительно удовлетворительном состоянии.

Ключевые слова:

травматическая рана, пектины, наночастицы серебра, аутодермопластика.

ABSTRACT

An extensive traumatic wound in the patient who suffered in a road traffic accident was treated with water solutions containing pectins or silver nanoparticles. An accelerated wound clearance of purulent discharge was observed. Wound flora was represented by few germ cultures, mainly *Acinetobacter spp.*; many samples were free from germs. The wound was prepared for autoskin grafting that was successfully performed. The skin graft adherence and survival were uncomplicated. The patient was discharged home in a relatively satisfactory condition.

Keywords:

traumatic wound, pectins, silver nanoparticle, autoskin grafting.

АНФ — аппарат наружной фиксации
ДТП — дорожно-транспортное происшествие

ПХО — первичная хирургическая обработка

Лечение ран продолжает оставаться одной из актуальных проблем современной медицины. Для этой цели существует большое количество различных препаратов. В том числе перспективным направлением является применение растворов пектинов и наночастиц серебра в водной среде. Данные препараты были использованы нами для лечения обширной скальпированной раны у больного с сочетанной травмой. Результаты изложены в представленном клиническом наблюдении.

Больной С., 27 лет, поступил 01.06.2012 в НИИ СП им. Н.В.Склифосовского с тяжелой комбинированной травмой, полученной при ДТП (наезд самосвала). Диагноз при поступлении: сочетанная травма (ISS=29); травматический шок IV ст.; травматическая ампутация правой нижней конечности на уровне нижней трети бедра; обширная скальпированная рана брюшной стенки; скальпированная рана левого бедра; разрыв уретры; ушибленная рана мошонки; травматическая ампутация правого яичка; перелом поперечных отростков L1–L4 позвонков справа; открытый многооскольчатый перелом основной фаланги

2-го пальца левой кисти со смещением, перелом 2-й пястной кости; перелом лонной и седалищной костей, боковой массы крестца справа; рвано-ушибленная рана левой кисти, левого предплечья с дефектом сухожилий разгибателей 2-го и 3-го пальцев.

После осмотра травматологом, хирургом и нейрохирургом в экстренном порядке выполнены: ампутация правой нижней конечности на уровне средней трети бедра по типу первичной хирургической обработки (ПХО), наложение аппарата наружной фиксации (АНФ) на таз, эпицистостомия, ПХО ран передней брюшной стенки и мошонки, ран повздошной области, левой кисти, предплечья и лица, стабилизация отломков основной фаланги 2-го пальца левой кисти, орхэктомия справа.

В лечении больного принимали участие сотрудники нескольких клинических подразделений НИИ СП им. Н.В.Склифосовского: 1-го хирургического отделения, отделений сочетанной и множественной травмы, общей реанимации, острых термических поражений, сотрудники отдела лабораторной диагностики: лабораторий клинической микробиологии, клинической иммунологии, кли-

нико-биохимической лаборатории экстренных методов исследования, а также отдела клеточных и тканевых технологий, в том числе лаборатории трансплантации клеток и иммунотипирования.

В послеоперационном периоде больной длительное время находился на лечении в отделении реанимации, где проводили интенсивную терапию, включающую антибактериальную, инфузионно-трансфузионную и антикоагулянтную составляющие. 04.06.2012 в связи с нарастающей дыхательной недостаточностью была выполнена нижняя трахеостомия. Течение заболевания осложнилось развитием сепсиса, вызванного *Acinetobacter spp.* В раневом отделяемом и бронхосмыве также присутствовал этот микроорганизм в монокультуре или в ассоциации со *Staphylococcus aureus*, *Pseudomonas aeruginosa*, другими неферментирующими бактериями и энтеробактериями. Целенаправленная антибактериальная и иммунотерапия позволили к 14-м сут с момента травмы справиться с клиническими проявлениями сепсиса, а микробиологические исследования подтвердили отсутствие бактериемии.

Раневой дефект начинался на 2 см ниже пупка, распространялся на переднюю поверхность правого бедра и частично на верхнюю треть левого бедра. Отмечалась массивная отслойка кожи и подкожно-жирового слоя от фасции в виде кармана, который сверху распространялся от мечевидного отростка и далее по краю реберной дуги с обеих сторон до боковых поверхностей бедер.

Наличие у больного обширного раневого дефекта (соответствующего 40% поверхности тела), несмотря на трансфузии эритроцитарной массы, плазмы и альбумина, обуславливало развитие анемии и потерю белков крови (18.06.2012 Hb 75 г/л, общий белок 43,03 г/л, альбумин 22,49 г/л). Поэтому 19.06.2012 все раневые поверхности были закрыты кадаверными кожными трансплантатами, которые находились на ранах до 3 сут. Уже 21.06.2012 уровень общего белка повысился до 54,33 г/л, альбумин – до 30,01 г/л, гемоглобин – до 84 г/л.

До применения кадаверного кожного трансплантата перевязки ран выполняли 2 раза в неделю. Местное лечение проводили с помощью влажно-высыхающих и мазевых повязок: хлоргексидина, йодопирона, мазей левомеколь и диоксиколь, использовали также раневые покрытия, такие как парапран, бактиграсс, гидрогель, «Локус». Однако местная терапия в таком объеме оказалась недостаточной. После удаления кадаверного кожного трансплантата перевязки старались проводить ежедневно с применением пектинов – яблочного и свекловичного в 2 и 3% концентрации, приготовленных на изотоническом растворе натрия хлорида. Повязки с растворами пектинов накладывали на раны левого и частично на область правого бедра. Каждый раз после получения результатов микробиологического исследования проводили определение чувствительности выделенной микрофлоры к пектинам (яблочному или свекловичному) в различной концентрации (2 или 3%).

Данные микробиологического исследования, выполненные 21.06.2012, позволили выявить присутствие в раневом отделяемом: *S. aureus* 10⁶ КОЕ/мл, *Proteus mirabilis* 10⁶ КОЕ/мл, *P. aeruginosa* 10⁶ КОЕ/мл, *Corynebacterium spp.* 10⁶ КОЕ/мл. Во время перевязки раны левого бедра был использован 3% яблочный пектин.

На следующий день, 22.06.2012, в ране обнаружены снижение количества микроорганизмов и элиминация *S. aureus* и *P. mirabilis*, микробный пейзаж был представлен *P. aeruginosa* 10⁵ КОЕ/мл, *Acinetobacter spp.* 10⁵ КОЕ/мл и *Corynebacterium spp.* 10⁵ КОЕ/мл. Рана левого бедра с обильным гнойным отделяемым, влажными некрозами,

фибрином (дегенеративно-некротическая фаза) (рис. 1). Размер основной раны 160 см², она подкожно сообщалась с более мелкими раневыми дефектами, находящимися в аналогичной фазе раневого процесса. Местное лечение пектинами было продолжено с использованием 2% свекловичного пектина на изотоническом растворе 0,9% хлорида натрия.

25.06.2012, на 3-и сут после предыдущей перевязки в ране левого бедра выявлены: *Proteus mirabilis* 10⁵ КОЕ/мл, *P. aeruginosa* 10⁶ КОЕ/мл, *Klebsiella spp.* 10⁵ КОЕ/мл, *Acinetobacter spp.* 10⁵ КОЕ/мл, *S. aureus* 10⁵ КОЕ/мл. В ране культы правого бедра, несмотря на применение таких антисептиков, как йодопирон и левомеколь, обнаруживали – *Proteus mirabilis* 10⁶ КОЕ/мл, *P. aeruginosa* 10⁵ КОЕ/мл, *Corynebacterium spp.* 10⁶ КОЕ/мл. Вероятно, такая высокая обсемененность была обусловлена тем, что после предыдущей перевязки прошло 3 дня. На рис. 2 представлена рана культы правого бедра, при этом вся поверхность раневого дефекта покрыта фибрином и остатками нежизнеспособных тканей (мелкие влажные некрозы).

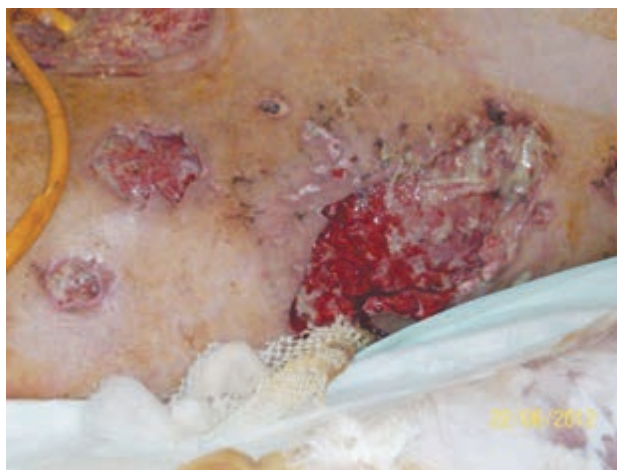

Рис. 1. Рана в области левого бедра после применения 3% яблочного пектина, 22.06.2012

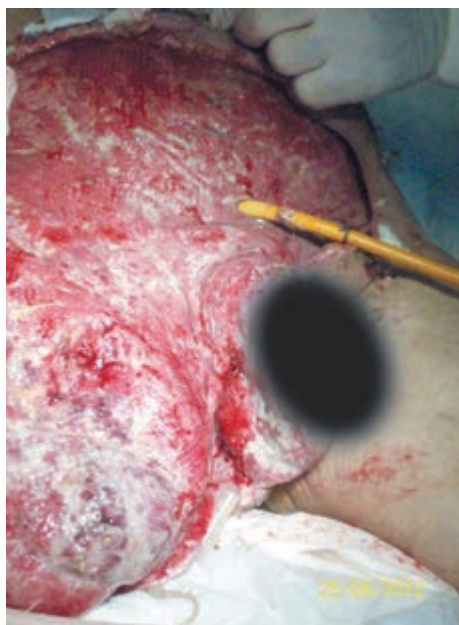

Рис. 2. Рана культы правого бедра, 25.06.2012

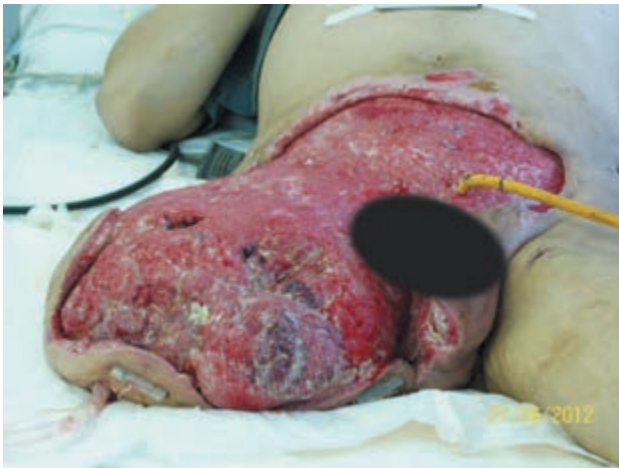

Рис. 3. Рана культы правого бедра, 27.06.2012

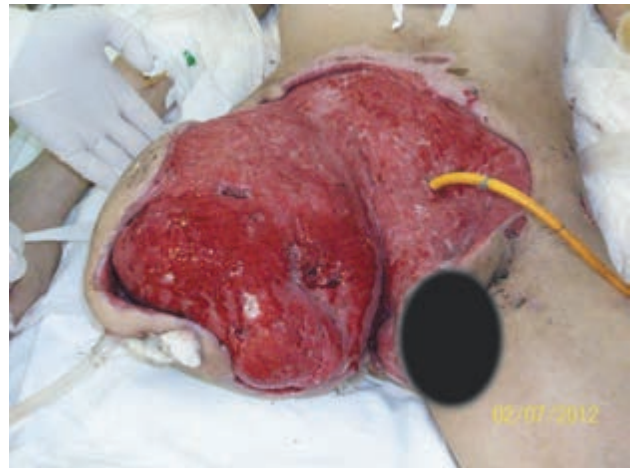


Рис. 4. Рана передней брюшной стенки и культы правого бедра перед операцией аутодермопластики, 02.07.2012

Убедившись в эффективности местного лечения с использованием растворов пектинов на основании клинических и микробиологических данных, мы расширили зону их применения. Помимо ран левого бедра производили перевязки ран живота (с 25.06.2012) с 2% яблочным и 3% свековичным пектинами. Рану культы правой нижней конечности лечили 0,1% раствором серебра с размером частиц от 2 до 9 нм. В посевах из раны от 27.06.2012 микрофлора отсутствовала. Клинически (рис. 3) отмечалась смена фаз раневого процесса на репаративную. Значительно уменьшилось количество гнойного отделяемого, фибрина и остатков влажных некрозов.

Через 5 сут (02.07.2012) отмечалось уменьшение размеров полостей в подкожно-жировом слое в области передней брюшной стенки и бедер (рис. 4). Грануляции приобрели гомогенную структуру, фибрин и некрозы практически отсутствовали. Обсеменение ран было минимально, в основном в ранах присутствовали *Acinetobacter spp.*, *P. aeruginosa* и *Corynebacterium spp.* в низких титрах. Все это свидетельствовало о готовности раневого ложа к операции аутодермопластики, которая была выполнена 04.07.2012 на 34-е сут с момента травмы.

Послеоперационный период протекал без осложнений, проводили местное лечение мелких ран на стыках пересаженных аутодермотрансплантатов (рис. 5), в основном 3% раствором свековичного пектина. В посевах раневого отделяемого присутствовали единичные микроорганизмы – представители рода *Acinetobacter*, во многих пробах микроорганизмы отсутствовали.

Раны левого бедра, которые лечили только с применением растворов пектинов, в дальнейшем самостоятельно эпителизовались без аутодермопластики. Визуально (рис. 6) отмечено отсутствие гнойного отделяемого, по краям раны наблюдали краевую эпителизацию. Микробиологические показатели были идентичны основной ране после аутодермопластики.

19.07.2012 больной был переведен в 3-е травматологическое отделение, где проводили местное лечение оставшихся ран (рис. 7), занятия с методистом ЛФК. Все клинико-лабораторные показатели были в норме.

14.08.2012 больной выписан в относительно удовлетворительном состоянии. После того как больной окончательно окрепнет в условиях урологической клиники предполагалось произвести пластику уретры.

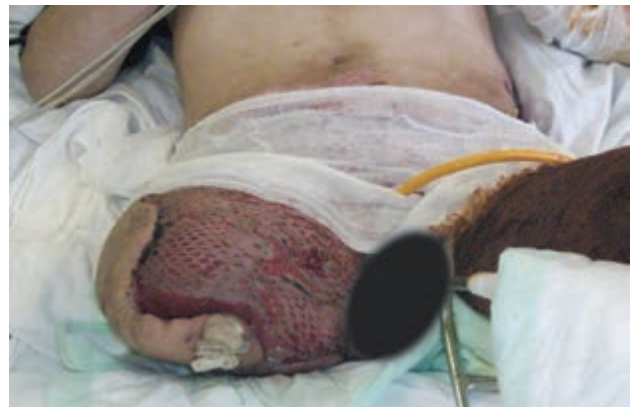

Рис. 5. Рана культы правого бедра после аутотрансплантации, 09.07.2012

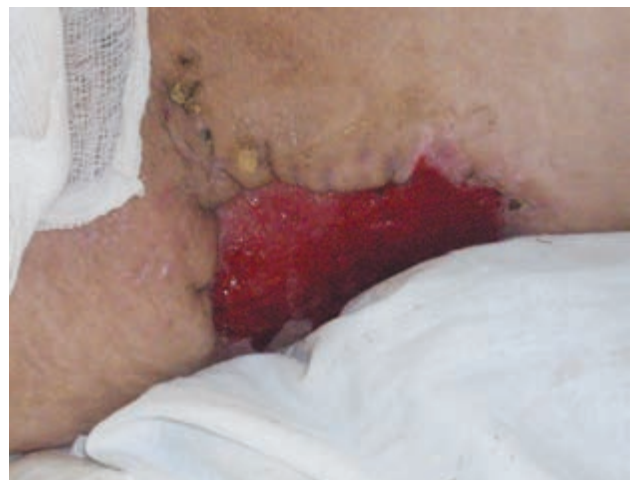

Рис. 6. Рана левого бедра с признаками краевой эпителизации, 09.07.2012

Ранее пектины в НИИ СП им. Н.В. Склифосовского применяли только при лечении ожоговых ран у больных в отделении острых термических поражений [1]. Кроме того, рядом авторов опубликованы данные о результатах местного лечения ран при синдроме диабетической стопы с использованием препарата «Нутрисорбосан», содержащего пектин [2]. Для лечения травматической раны, учитывая свойства пектинов: бактерицидное, ранозаживляющее и сорбционное, раствор пектина был применен нами впервые. В результате применения яблочного или свекловичного пектина в 2 или 3% концентрации, а также растворов с наночастицами серебра удалось быстро купировать гнойные осложнения в ране и подготовить ее к аутодермопластике. Кожный лоскут прижился без осложнений, «карманы» зарубцевались самостоятельно.

Таким образом, получен положительный опыт лечения обширной травматической раны с помощью растворов пектинов и наночастиц серебра.

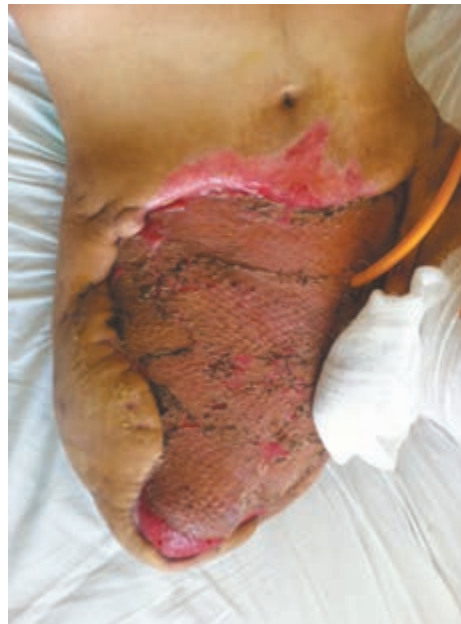

Рис. 7. Окрепшие лоскуты пересаженных аутодермотрансплантатов от 19.07.2012

ЛИТЕРАТУРА

1. Эффективность местного применения пектинов в лечении ожоговых ран / Е.Б. Лазарева, Т.Г. Спиридонова, Е.Н. Чернега и др. // Антибиотики и химиотерапия. – 2002. – № 9. – С. 9–13.
2. Применение препарата «Нутрисорбосан», состоящий из натуральных компонентов в местном лечении раневого процесса у больных с синдромом диабетической стопы / Б.С. Брискин, А.В. Прошин, Т.И. Сакунова и др. // Практическая фитотерапия. – 2001. – № 2. – С. 4–10.

Поступила 19.12.2013

Контактная информация:
Лазарева Елена Борисовна,
 д.м.н., старший научный сотрудник
 лаборатории клинической микробиологии
 НИИ СП им. Н.В. Склифосовского ДЗ г. Москвы
 e-mail: ellaz@yandex.ru