

Успешное хирургическое лечение гигантской истинной аневризмы левого желудочка (клиническое наблюдение)

Я.Б. Бранд¹, М.Х. Мазанов*, Е.Н. Остроумов, М.А. Сагиров, Н.И. Харитонова, М.В. Чумаков, Д.В. Чернышов

Отделение неотложной коронарной хирургии

ГБУЗ «НИИ скорой помощи им. Н.В. Склифосовского Департамента здравоохранения г. Москвы»

Российская Федерация, 129090 Москва, Б. Сухаревская пл., д. 3

* Контактная информация: Мазанов Мурат Хамидбиевич, кандидат медицинских наук, старший научный сотрудник отделения неотложной коронарной хирургии НИИ им. Н.В. Склифосовского ДЗ г. Москвы. E-mail: mazan@bk.ru

РЕЗЮМЕ

В настоящем сообщении приведено наблюдение успешного хирургического лечения гигантской истинной тромбированной аневризмы левого желудочка (ЛЖ).

Больной 3., 59 лет, поступил в отделение с выраженной сердечной недостаточностью и хронической тромбированной аневризмой ЛЖ, сформировавшейся после перенесенного острого обширного инфаркта миокарда, несмотря на проведенное успешное стентирование инфарктзависимой передней нисходящей артерии в остром периоде. По данным эхокардиографии выявлено значительное увеличение объема полости ЛЖ, значительное снижение сократительной функции миокарда ЛЖ (фракция выброса 32–36%), гигантская аневризма ЛЖ (9х6 см) с пристеночным выступающим тромбом в полости аневризмы. По результатам коронароангиографии выявлено аневризматическое расширение огибающей ветви (ОВ) более 6 мм, гемодинамически значимое стенотическое поражение двух коронарных артерий. По данным сцинтиграфии, миокард вне зоны рубцовой ткани был жизнеспособен. Больному выполнена операция: резекция аневризмы ЛЖ, эндовентрикулопластика по Дору, аортокоронарное шунтирование ОВ и ветви тупого края левой коронарной артерии.

Пациент выписан в удовлетворительном состоянии на 14-е сут после операции. При контрольном обследовании через 6 мес после операции было отмечено возрастание фракции выброса до 39–41%.

Ключевые слова:

инфаркт миокарда, аневризма левого желудочка, хирургическое лечение

Ссылка для цитирования

Бранд Я.Б., Мазанов М.Х., Остроумов Е.Н. и др. Успешное хирургическое лечение гигантской истинной аневризмы левого желудочка: клиническое наблюдение. Журнал им. Н.В. Склифосовского Неотложная медицинская помощь. 2018; 7(4): 372–377. DOI: 10.23934/2223-9022-2018-7-4-372-377

Конфликт интересов

Авторы заявляют об отсутствии конфликта интересов

Благодарности

Исследование не имеет спонсорской поддержки

АД — артериальное давление
ВТК — ветвь тупого края
ЗБВ — задняя боковая ветвь
ЗМЖВ — задняя межжелудочковая ветвь
ИБС — ишемическая болезнь сердца
ИМ — инфаркт миокарда
КДР — конечно-диастолический размер
КДО — конечно-диастолический объем
КСО — конечно-систолический объем
КСР — конечно-систолический размер
ЛЖ — левый желудочек
ЛКА — левая коронарная артерия
МСКТ — мультиспиральная компьютерная томография

ОВ — огибающая ветвь
ПКА — правая коронарная артерия
ПНА — передняя нисходящая артерия
СДЛА — систолическое давление в легочной артерии
ФВ — фракция выброса
ФК — функциональный класс
ЧСС — частота сердечных сокращений
ЭКГ — электрокардиограмма
ЭхоКГ — эхокардиография
NYHA — New York Heart Association – Нью-Йоркская кардиологическая ассоциация
STICH — Surgical Treatment for Ischemic Heart Failure (Хирургическое лечение ишемической сердечной недостаточности)

ВВЕДЕНИЕ

Постинфарктные аневризмы левого желудочка (ЛЖ), на долю которых приходится подавляющее большинство всех аневризм сердца, являются серьезным осложнением ишемической болезни сердца (ИБС).

Аневризма ЛЖ — это локальное ограниченное выбухание истонченного и несокращающегося участка стенки ЛЖ, состоящего из некротизированной или рубцовой ткани. Аневризма развивается при обшир-

ных трансмуральных инфарктах миокарда (ИМ) и в 85% наблюдений локализуется в области верхушки и передней стенки ЛЖ [1–3].

Аневризма ЛЖ является причиной рефрактерной сердечной недостаточности, устойчивых желудочковых аритмий и артериальных эмболий. У части больных аневризма ЛЖ может быть асимптомной.

Показания к аневризмэктомии остаются спорными [4]. Одной из основных проблем хирургического лечения постинфарктных аневризм ЛЖ является синдром малого сердечного выброса, который развивается вследствие чрезмерного уменьшения размеров полости ЛЖ, а также желудочковых нарушений ритма и легочной недостаточности. В течение последнего десятилетия госпитальная летальность при хирургическом лечении аневризм ЛЖ снизилась с 2–19% до 3–7% в зависимости от метода операции [5, 6].

Клиническое наблюдение

Пациент С., 59 лет, поступил в отделение неотложной коронарной хирургии НИИ СП им. Н.В. Склифосовского 21.06.2017 с диагнозом: «Атеросклероз аорты и коронарных артерий. Ишемическая болезнь сердца (ИБС). Стенокардия напряжения III функционального класса (ФК). Постинфарктный кардиосклероз (острый обширный инфаркт миокарда (ИМ) в феврале 2017 г.). Баллонная ангиопластика со стентированием передней нисходящей артерии (ПНА) в феврале 2017 г. Хроническая сердечная недостаточность (ХСН) IIA стадии, ФК по NYHA – III (New York Heart Association – классификация ХСН). Хроническая постинфарктная тромбированная аневризма ЛЖ».

При поступлении больной предъявлял жалобы на давящие боли за грудиной и одышку при минимальной физической нагрузке.

Из анамнеза известно, что в течение последних 2 лет больного беспокоят давящие боли за грудиной при умеренной физической нагрузке. В феврале 2017 г. он перенес острый ИМ с последующим формированием аневризмы ЛЖ, несмотря на стентирование инфарктзависимой ПНА. В последующие 3 мес больного неоднократно госпитализировали в лечебные учреждения по поводу нарастающей сердечной недостаточности и рецидивирующих застойных пневмоний. В кардиохирургическое отделение НИИ СП им. Н.В. Склифосовского пациент госпитализирован для решения вопроса о возможности хирургического лечения.

При осмотре: состояние средней тяжести. В легких дыхание жесткое, хрипов нет. Частота дыхательных дви-

жений в покое до 19/ мин. Тоны сердца приглушены, ритм правильный, частота сердечных сокращений (ЧСС) 70/мин. Артериальное давление (АД) 95/60 мм рт.ст. Отмечается пастозность голени и стоп.

При рентгенологическом обследовании органов грудной клетки в легких патологических изменений не выявлено (рис. 1).

На электрокардиограмме (ЭКГ) отмечено наличие синусового ритма, выявлены признаки рубцовых изменений в переднебоковой области ЛЖ, ЭКГ-критерии аневризмы («застывшая» ЭКГ с подъемом сегмента ST в грудных отведениях с V2 по V4).

При трансторакальной эхокардиографии (ЭхоКГ) выявлено значительное увеличение объемов полости ЛЖ: конечный диастолический размер (КДР) – 87 мм, конечный систолический размер (КСР) – 73 мм, конечный диастолический объем (КДО) – 267 мл, конечный систолический объем (КСО) – 185 мл. Сократительная функция миокарда ЛЖ значительно снижена: фракция выброса (ФВ) – 32–36%. В области верхушки ЛЖ, межжелудочковой перегородки, передней и боковой стенок ЛЖ (циркулярно) выявлена гигантская аневризма (9x6 см) с пристеночным выстилающим тромбом в полости аневризмы. Также отмечены легочная гипертензия I степени (систолическое давление в легочной артерии – СДЛА – 33 мм рт.ст.) и митральная недостаточность I ст.

По данным чреспищеводной ЭхоКГ, площадь аневризматического мешка составляет 37 см², при диастолической площади ЛЖ 67 см² (рис. 2).

По данным коронароангиографии: тип кровоснабжения миокарда – левый. Отмечается критическое многосудистое поражение коронарных артерий (рис. 3, 4). Ствол левой коронарной артерии (ЛКА) с неровностью контуров без значимых стенозов. ПНА – неровность контуров в проксимальной трети; стент, ранее установленный в средней трети ПНА, без признаков рестенозирования, имеется остаточный стеноз до 20%, далее неровность контуров без значимых сужений. Огибающая ветвь (ОВ) – в средней трети аневризматическое расширение более 6 мм. Ветвь

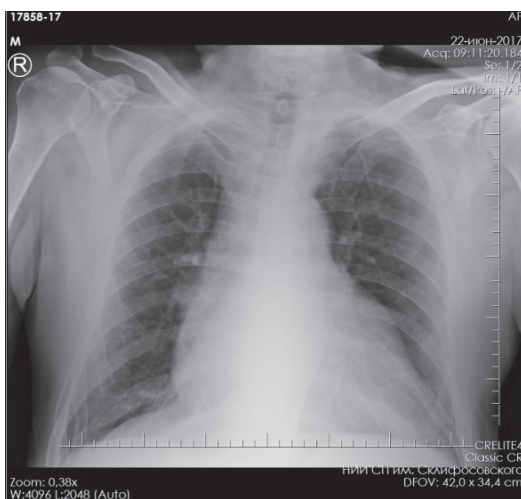


Рис. 1. Обзорная рентгенограмма органов грудной клетки (усиление легочного рисунка в верхних отделах за счет умеренного венозного полнокровия, резкое увеличение левых отделов сердца, частичная релаксация правого купола диафрагмы)

Fig. 1. The survey X-ray of the chest (thickened pulmonary pattern in the upper parts due to moderate venous plethora, a dramatic enlargement of the left heart, partial relaxation of the right dome of the diaphragm)

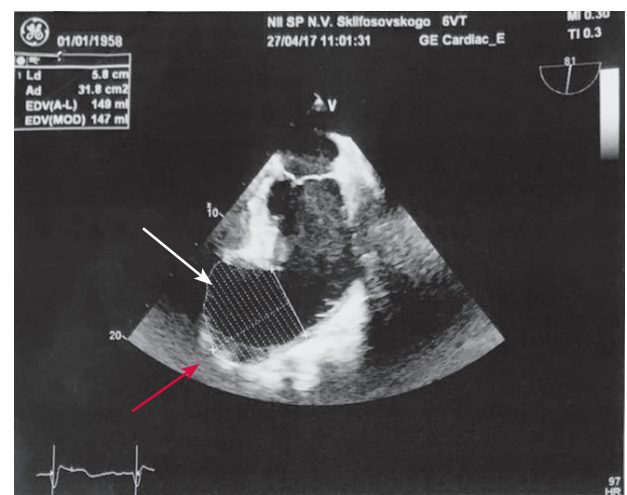


Рис. 2. Транспищеводная эхокардиография в двухмерном В-режиме (белой стрелкой указана аневризма левого желудочка, красной — тромб в полости аневризмы левого желудочка)

Fig. 2. Trans-esophageal EchoCG, B-mode (the white arrow indicates the LV aneurysm, the red arrow indicates a thrombus in the cavity of the LV aneurysm)

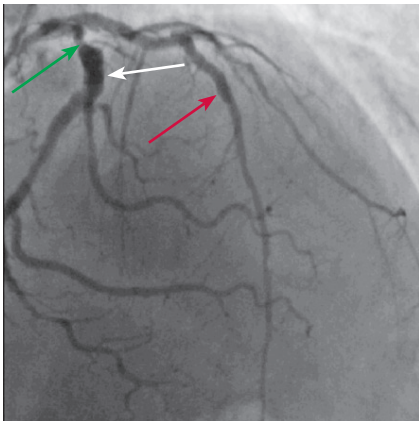


Рис. 3. Левая коронарная артерия: красной стрелкой указано место установки стента в передней нисходящей артерии, зеленой — место стеноза огибающей ветви, белой — аневризматическое расширение огибающей ветви

Fig. 3. The left coronary artery: the red arrow indicates the place where the stent was placed in the ADA, the green arrow indicates the place of the stenosis of the CA, the white arrow indicates the aneurysmal expansion of the CA

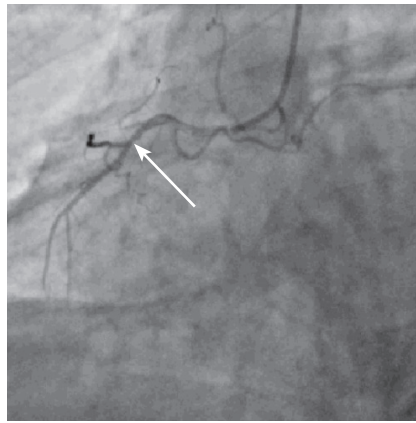


Рис. 4. Правая коронарная артерия (белая стрелка). Система не развита

Fig. 4. The right coronary artery (the white arrow). The system is not developed

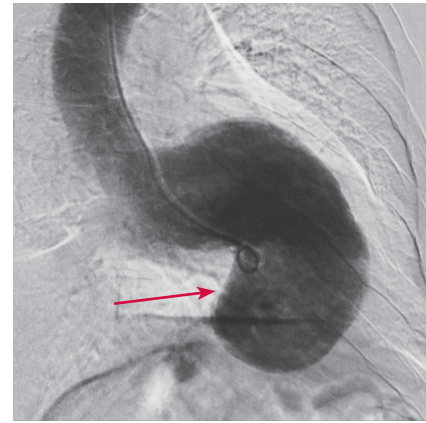


Рис. 5. Вентрикулография левого желудочка (красной стрелкой указана аневризматическая часть левого желудочка)

Fig. 5. LV ventriculography (the red arrow indicates the aneurysmal part of the LV)

тупого края (ВТК) — стеноз в устье до 70%, далее без гемодинамически значимых сужений. Задняя боковая ветвь (ЗБВ) — без гемодинамически значимых сужений. Задняя межжелудочковая ветвь (ЗМЖВ) — стеноз в средней трети до 70%, далее без гемодинамически значимых сужений. Правая коронарная артерия (ПКА) — слабо развита.

При вентрикулографии ЛЖ объемные характеристики увеличены, визуализируется аневризматическое расширение в переднебоковом и верхушечном сегментах, отмечается гипо- и акинез переднебазального сегмента и нормокинез заднебазального и диафрагмального сегментов, достоверно измерить ФВ не представилось возможным в связи с большими размерами (примерно 32–38%) аневризмы ЛЖ (рис. 5).

На томосцинтиграммах визуализируется миокард значительно увеличенного ЛЖ (КДО ЛЖ — 270 мл) с очагом отсутствия перфузии на верхушке размером не менее 5,5x5,5 см. Определяется очаг патологической асинхронии по краю зоны отсутствия перфузии, остальные стенки сохранены, гипокинетичны, наиболее активно функционирует заднебоковая стенка ЛЖ, ФВ ЛЖ — 32%. Правый желудочек не увеличен, ФВ правого желудочка — 37%. Межжелудочковая асинхрония — 120 мсек, первым сокращается ЛЖ. Миокард других стенок сохранен и потенциально жизнеспособен (рис. 6).

Дополнительно была проведена мультиспиральная компьютерная томография сердца (МСКТ). Выявлены кардиомегалия, аневризма ЛЖ с уровня нижней трети ЛЖ до его верхушки по задней стенке с резким истончением миокарда и наличием пристеночного тромба (толщина тромба — 5–9 мм), небольшое количество жидкости в полости перикарда с максимальной сепарацией до 19 мм, атеросклеротическое поражение аорты и коронарных артерий (рис. 7).

Наличие критического поражения коронарных артерий, гигантской аневризмы ЛЖ с тромбом, высокий риск развития повторного фатального ИМ с прогрессированием ХСН и бесперспективность медикаментозной терапии послужили показаниями к хирургическому лечению.

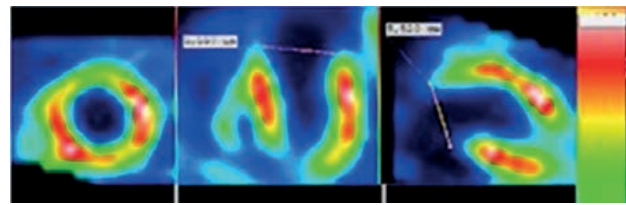


Рис. 6. Томосцинтиграмма миокарда до операции

Fig. 6. The tomoscintigraphy image myocardium before surgery

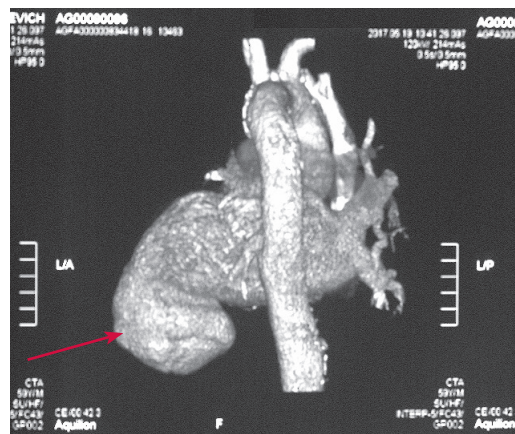


Рис. 7. Мультиспиральная компьютерная томография сердца и аорты (красной стрелкой указана аневризматическая часть левого желудочка)

Fig. 7. MSCT of the heart and aorta (the red arrow indicates the aneurysmal part of the LV)

04.07.2017 больному выполнена операция: резекция аневризмы ЛЖ, эндовентрикулопластика по Дору, аортокоронарное шунтирование ОБ и ВТК ЛКА.

Интраоперационно: полость перикарда выполнена рыхлыми спайками. Сердце выделено из спаек тупым и острым путями. При ревизии сердца выявлена гигантская (10x15 см в диаметре) мешковидная аневризма в облас-

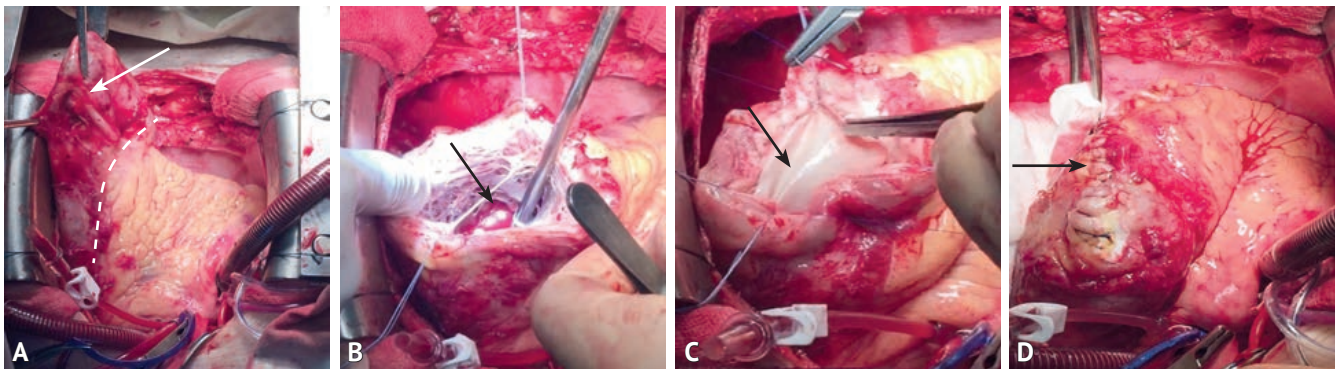


Рис. 8. Интраоперационное фото. А — белой стрелкой указана аневризматическая часть левого желудочка. Пунктирной линией обозначена граница между жизнеспособным миокардом и рубцовой тканью; В — аневризма иссечена. Черной стрелкой указана перегородка левого желудочка; С — этап эндовентрикулопластики. Черной стрелкой указана заплата из ксеноперикарда; D — разрез на левом желудочке зашит двухрядным обвивным швом (черная стрелка)
 Fig. 8. The intraoperative photo. A — the white arrow indicates the aneurysmal part of the LV. The dashed line indicates the border between the viable myocardium and scar tissue; B — the excised aneurysm. The black arrow indicates the LV septum; C — endoventriculoplasty stage. The black arrow indicates a patch of xeno-pericardium; D — the intraoperative photo. The incision in the LV is sutured with a double row circular stitch (the black arrow)

ти передней, боковой, задней стенок и верхушки ЛЖ. В условиях искусственного кровообращения и кровяной кардиopleгии полость аневризмы вскрыта по середине рубцового участка на протяжении 10 см. В аневризматической полости определяются организованные тромботические массы, фиксированные пристеночно. Тромбы удалены. Полость ЛЖ многократно промыта физиологическим раствором для профилактики материальной эмболии. Выполнено иссечение участка аневризмы ЛЖ размерами 3,5–5х22 см. После пликаций межжелудочковой перегородки выполнена реконструкция полости ЛЖ по методу Дора с помощью заплатки из ксеноперикарда размерами 7х3 см. Стенка ЛЖ зашита непрерывным обвивным швом нитью Prolen 3/0–40 (рис. 8 а–d). Коронарные артерии (ОВ и ВТК) шунтированы с помощью аутовенозного трансплантата (большая подкожная вена).

Ранний послеоперационный период протекал без признаков сердечной и дыхательной недостаточности.

При контрольной ЭхоКГ в послеоперационном периоде отмечено уменьшение объемов ЛЖ (КДР — 60 мм, КСР — 49 мм, КДО — 112 мл, КСО — 178 мл) и увеличение ФВ до 38%.

При контрольной сцинтиграфии миокарда перед выпиской (рис. 9) в сравнении с дооперационными данными отмечено уменьшение размеров полости ЛЖ и рост ФВ ЛЖ до 38%, уменьшение дефекта перфузии на верхушке ЛЖ (указано стрелками) и уменьшение нарушений систолического утолщения преимущественно по передней стенке ЛЖ.

Пациент выписан в удовлетворительном состоянии на 14-е сут после операции. При контрольном обследовании через 6 мес после операции: жалоб нет, функциональный класс сердечной недостаточности по NYHA I.

По данным ЭхоКГ: КДО — 173 мл, КСО — 102 мл, возрастание ФВ ЛЖ до 39–41%.

ОБСУЖДЕНИЕ

Аневризма ЛЖ является частым осложнением острого обширного ИМ и преимущественно локализуется в области верхушки ЛЖ вследствие окклюзии ПНА и отсутствия коллатерального кровотока [1–3]. Только в 10–15% наблюдений выявляется аневризма по нижней стенке ЛЖ при окклюзии ПКА и еще реже развивается аневризма боковой стенки ЛЖ при окклюзии ОВ [7, 8]. Ранее приводились данные, что аневризмы ЛЖ разви-

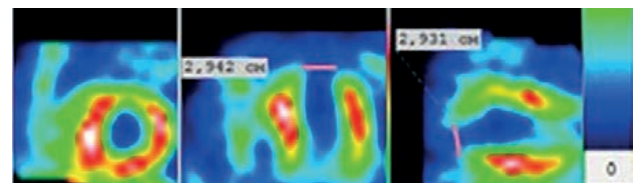


Рис. 9. Томосцинтиграмма миокарда после операции
 Fig. 9. The tomoscintigraphy image of the myocardium after surgery

ваются у 30–35% пациентов от общего числа больных с Q-образующим ИМ. Своевременное применение в лечении ИМ тромболитических препаратов, чрескожной ангиопластики с последующим стентированием инфарктсвязанных коронарных артерий и препаратов, уменьшающих постнагрузку, позволило значительно снизить процент возникновения этого тяжелого осложнения. Частота формирования аневризм ЛЖ после ИМ в настоящее время составляет 8–15% [9, 10].

При формировании аневризмы ЛЖ жизненно важна своевременная диагностика из-за угрозы развития серьезных осложнений, которые могут ее сопровождать (сердечная недостаточность, артериальные тромбоэмболии, желудочковые тахикардии).

Показания к аневризмэктомии до настоящего времени остаются спорными. Некоторые авторы настаивают на том, что наличие у больного резистентных желудочковых тахикардий, системных эмболий и рефрактерной сердечной недостаточности являются вескими причинами для хирургического лечения [5, 6, 10–14].

Аневризмэктомия в сочетании с коронарным шунтированием показана у больных с выраженной сердечной недостаточностью при неэффективности медикаментозного лечения (рекомендация класса IIa в соответствии с рекомендациями Американского колледжа кардиологии / Американской ассоциации сердца). При этом, по данным исследования STICH (Surgical Treatment for Ischemic Heart Failure — Хирургическое Лечение Ишемической Сердечной Недостаточности), хирургическое лечение аневризмы ЛЖ не приводит к улучшению ФК у этих больных, снижению смертности и показателя госпитализаций, связанных с сердечно-сосудистыми заболеваниями [4, 15].

ЗАКЛЮЧЕНИЕ

Таким образом, решение об аневризмэктомии хирурги принимают индивидуально после оценки тяжести сердечной недостаточности, измерения размеров ЛЖ, тяжести сопутствующей митральной недостаточности, состояния и площади миокардиального рубца и жизнеспособности миокарда в других участках

ЛЖ, наличии тромба в полости аневризмы и риска системных эмболических осложнений.

Важным моментом является положение о необходимости выполнения таких операций в кардиохирургических центрах с большим хирургическим опытом.

ЛИТЕРАТУРА

1. Бураковский В.И., Бокерия Л.А. Сердечно-сосудистая хирургия: руководство. 2-е изд., доп. М.: Медицина, 1996. 768с.
2. Tikiz H., Atak R., Balbay Y., et al. Left ventricular aneurysm formation after anterior myocardial infarction: clinical and angiographic determinants in 809 patients. // *Int. J. Cardiol.* 2002; 82(1): 7–14; discussion 14–16. PMID: 11786151. DOI: 10.1016/S0167-5273(01)00598-8.
3. Abrams D.L., Edelist A., Luria M.H., Miller A.J. Ventricular aneurysm: a reappraisal based on a study of sixty-five consecutive autopsied cases. // *Circulation.* 1963; 27: 164–169. PMID: 14173484. DOI: 10.1161/01.CIR.27.2.164.
4. Jones R.H., Velazquez E.J., Michler R.E., et al. Coronary bypass surgery with or without surgical ventricular reconstruction. // *N. Engl. J. Med.* 2009; 360(17): 1705–1717. PMID: 19329820. DOI: 10.1056/NEJMoa0900559
5. Mills N.L., Everson C.T., Hockmuth D.R. Technical advances in the treatment of left ventricular aneurysm. // *Ann. Thorac. Surg.* 1993; 55(3): 792–800. PMID: 8452458.
6. Cohn L.H. *Cardiac surgery in the adult.* 3rd ed. New York: McGraw Hill, 2008: 803, 815.
7. Бранд Я.Б., Долгов И.М., Мазанов М.Х., и др. Успешное хирургическое лечение гигантской ложной аневризмы левого желудочка. // Визуализация в клинике. 2004; (24–25): 55–60.
8. Бранд Я.Б., Долгов И.М., Мазанов М.Х., и др. Случай успешного хирургического лечения наружных разрывов миокарда левого желудочка. // *Грудная и сердечно-сосудистая хирургия.* 2005; (1): 63–67.

REFERENCES

1. Burakovskiy V.I., Bokeriya L.A. *Cardiovascular surgery.* 2nd ed., ext. Moscow: Meditsina Publ., 1996. 768 p. (In Russian).
2. Tikiz H., Atak R., Balbay Y., et al. Left ventricular aneurysm formation after anterior myocardial infarction: clinical and angiographic determinants in 809 patients. *Int J Cardiol.* 2002; 82(1): 7–14; discussion 14–16. PMID: 11786151. DOI: 10.1016/S0167-5273(01)00598-8.
3. Abrams D.L., Edelist A., Luria M.H., Miller A.J. Ventricular aneurysm: a reappraisal based on a study of sixty-five consecutive autopsied cases. *Circulation.* 1963; 27: 164–169. PMID: 14173484. DOI: 10.1161/01.CIR.27.2.164.
4. Jones R.H., Velazquez E.J., Michler R.E., et al. Coronary bypass surgery with or without surgical ventricular reconstruction. *N Engl J Med.* 2009; 360(17): 1705–1717. PMID: 19329820. DOI: 10.1056/NEJMoa0900559.
5. Mills N.L., Everson C.T., Hockmuth D.R. Technical advances in the treatment of left ventricular aneurysm. *Ann Thorac Surg.* 1993; 55(3): 792–800. PMID: 8452458.
6. Cohn L.H. *Cardiac surgery in the adult.* 3rd ed. New York: McGraw Hill, 2008. 803, 815.
7. Kirklın J.W., Barratt-Boyes B. *Cardiac surgery.* New York: Churchill Livingstone, 1993.
8. Glower D.G., Lowe E.L. Left ventricular aneurysm. In: Edmunds LH., ed. *Cardiac surgery in the adult.* New York: McGraw-Hill, 1997.
9. Dor V. Left ventricular reconstruction: the aim and the reality after twenty years. *J Thorac Cardiovasc Surg.* 2004; 128(1): 17–20. PMID: 15224016. DOI: 10.1016/j.jtcvs.2004.02.026.

9. Kirklın J.W., Barratt-Boyes B. *Cardiac surgery.* New York: Churchill Livingstone, 1993.
10. Glower D.G., Lowe E.L. Left ventricular aneurysm. In: Edmunds LH. (ed.) *Cardiac surgery in the adult.* New York: McGraw-Hill, 1997.
11. Dor V. Left ventricular reconstruction: the aim and the reality after twenty years. // *J. Thorac. Cardiovasc. Surg.* 2004; 128(1): 17–20. PMID: 15224016. DOI: 10.1016/j.jtcvs.2004.02.026.
12. Чернявский А.М., Марченко А.В., Хапаев С.А., и др. Реконструктивная хирургия постинфарктных аневризм левого желудочка сердца. // Патология кровообращения и кардиохирургия. 2000; (1–2): 30–35.
13. Cooley D.A. Ventricular endoaneurysmorrhaphy: a simplified repair for extensive postinfarction aneurysm. // *J. Card. Surg.* 1989; 4(3): 200–205. PMID: 2535278.
14. Menicanti L., Di Donato M. The Dor procedure: what has changed after fifteen years of clinical practice? // *J. Thorac. Cardiovasc. Surg.* 2002; 124(5): 886–890. PMID: 12407369.
15. Michler R., Rouleau J., Al-Khalidi H., et al. Insights from the STICH trial: Change in left ventricular size after coronary artery bypass grafting with and without surgical ventricular reconstruction. // *J. Thorac. Cardiovasc. Surg.* 2012; 146(5): 1139–1145. e6. PMID: 23111018. DOI: 10.1016/j.jtcvs.2012.09.007.

10. Chernyavskiy A.M., Marchenko A.V., Khapayev S.A., et al. Reconstructive surgery of postinfarction left ventricular aneurysms of the heart. *Patologiya krovoobrashcheniya i kardiokhirurgiya.* 2000; (1–2): 30–35. (In Russian).
11. Cooley D.A. Ventricular endoaneurysmorrhaphy: a simplified repair for extensive postinfarction aneurysm. *J Card Surg.* 1989; 4(3): 200–205. PMID: 2535278
12. Menicanti L., Di Donato M. The Dor procedure: what has changed after fifteen years of clinical practice? *J Thorac Cardiovasc Surg.* 2002; 124(5): 886–890. PMID: 12407369.
13. Michler R., Rouleau J., Al-Khalidi H., et al. Insights from the STICH trial: Change in left ventricular size after coronary artery bypass grafting with and without surgical ventricular reconstruction. *J Thorac Cardiovasc Surg.* 2012; 146(5): 1139–1145. e6. PMID: 23111018. DOI: 10.1016/j.jtcvs.2012.09.007.
14. Brand Ya.B., Dolgov I.M., Mazanov M.Kh., et al. Successful surgical treatment of a giant false aneurysm of the left ventricle. *Vizualizatsiya v klinike.* 2004; (24–25): 55–60. (In Russian).
15. Brand Ya.B., Dolgov I.M., Mazanov M.Kh., et al. Successful cases of surgical treatment of external left ventricular myocardial ruptures. *Grudnaya i serdechno-sosudistaya khirurgiya.* 2005; (1): 63–67. (In Russian).

ИНФОРМАЦИЯ ОБ АВТОРАХ

Бранд Яков Бениаминович

доктор медицинских наук, профессор, заведующий научным отделением неотложной коронарной хирургии ГБУЗ «НИИ им. Н.В. Склифосовского ДЗМ», ORCID: 0000-0002-2188-041X.

Мазанов Мурат Хамидбиевич

кандидат медицинских наук, старший научный сотрудник отделения неотложной коронарной хирургии ГБУЗ «НИИ им. Н.В. Склифосовского ДЗМ», ORCID: 0000-0003-4145-1337.

Остроумов Евгений Николаевич

доктор медицинских наук, профессор, старший преподаватель ГБУЗ «НИИ им. Н.В. Склифосовского ДЗМ», ORCID: 0000-0002-8915-5388.

Сагиров Марат Анварович

кандидат медицинских наук, заведующий отделением неотложной коронарной хирургии ГБУЗ «НИИ им. Н.В. Склифосовского ДЗМ», ORCID: 0000-0003-4426-7674.

Харитонов Надежда Ивановна

кандидат медицинских наук, старший научный сотрудник отделения неотложной коронарной хирургии НИИ им. Н.В. Склифосовского ДЗМ, ORCID: 0000-0002-2249-8925.

Чумаков Михаил Викторович кандидат медицинских наук, заведующий отделением анестезиологии №2 НИИ им. Н.В. Склифосовского ДЗМ, ORCID: 0000-0002-9953-738X.

Чернышев Дмитрий Владимирович врач сердечно-сосудистый хирург кардиохирургического оперблока НИИ им. Н.В. Склифосовского ДЗМ, ORCID: 0000-0002-2696-7637.

Received on 24.04.2018
Accepted on 29.05.2018

Поступила в редакцию 24.04.2018
Принята к печати 29.05.2018

The Successful Surgical Treatment of a Giant True Left Ventricular Aneurysm: a Case Report

Y.B. Brand, **M.K. Mazanov***, **E.N. Ostroumov**, **M.A. Sagirov**, **N.I. Kharitonova**, **M.V. Chumakov**, **D.V. Chernyshev**

Emergency Coronary Surgery Department
N.V. Sklifosovsky Research Institute for Emergency Medicine of the Moscow Healthcare Department
3 Bolshaya Sukharevskaya Square, Moscow 129090, Russian Federation

* **Contacts:** Murat K. Mazanov, Cand. Med. Sci., Senior Researcher of the Emergency Coronary Surgery Department N.V. Sklifosovsky Research Institute for Emergency Medicine of the Moscow Healthcare Department. E-mail: mazan@bk.ru

ABSTRACT We report the successful surgical treatment of a giant true thrombosed aneurysm of the left ventricle.

A 59-year-old male patient Z. was admitted with severe heart failure and chronic thrombosed aneurysm of the left ventricle, formed after acute extensive myocardial infarction, despite successful installation of a stent into the anterior descending artery in the acute period. Echocardiography revealed a significant increase in the volume of the left ventricular cavity, a significant decrease in the contractile function of the left ventricular myocardium (ejection fraction 32–36%), a giant left ventricular aneurysm (9x6 cm) with a parietal lining thrombus in the aneurysm cavity. Coronary angiography showed an aneurysmal dilatation of the circumflex branch of more than 6 mm, hemodynamically significant stenosis of two coronary arteries. According to the scintigraphy, the myocardium beyond the scar tissue was viable. The patient underwent resection of a left ventricular aneurysm, endoventricular plasty (Dor procedure), coronary artery bypass surgery of the circumflex artery and obtuse marginal branch of the left coronary artery.

The patient was discharged in satisfactory condition on day 14 after surgery. At follow-up 6 months after surgery, an increase in the ejection fraction to 39–41% was noted.

Keywords: myocardial infarction, left ventricular aneurysm, surgical treatment

For citation Brand Y.B., Mazanov M.K., Ostroumov E.N. The Successful Surgical Treatment of a Giant True Left Ventricular Aneurysm: a Clinical Case. *Russian Sklifosovsky Journal of Emergency Medical Care*. 2018; 7(4): 372–377. DOI: 10.23934/2223-9022-2018-7-4-372-377 (In Russian)

Conflict of interest Authors declare lack of the conflicts of interests

Acknowledgments The study had no sponsorship

Affiliations

Brand Yakov Beniaminovich, Dr. Med. Sci., professor, Head of the Emergency Coronary Surgery Department, N.V. Sklifosovsky Research Institute for Emergency Medicine, ORCID: 0000-0002-2188-041X.

Mazanov Murat Khamidbiyevich, Cand. Med. Sci., Senior Researcher of the Emergency Coronary Surgery Department, N.V. Sklifosovsky Research Institute for Emergency Medicine, ORCID: 0000-0003-4145-1337

Ostroumov Evgenij Nikolaevich, Dr. Med. Sci., professor, Senior lecturer, N.V. Sklifosovsky Research Institute for Emergency Medicine, ORCID: 0000-0002-8915-5388.

Sagirov Marat Anvarovich, Cand. Med. Sci., Head of the Emergency Coronary Surgery Department, N.V. Sklifosovsky Research Institute for Emergency Medicine, ORCID: 0000-0003-4426-7674.

Kharitonova Nadezda Ivanovna, Senior Researcher of the Emergency Coronary Surgery Department, N.V. Sklifosovsky Research Institute for Emergency Medicine, ORCID: 0000-0002-2249-8925.

Chumakov Mikhail Viktorovich, Cand. Med. Sci., Head of the Department of Anesthesiology no 2, N.V. Sklifosovsky Research Institute for Emergency Medicine, ORCID: 0000-0002-9953-738X.

Chernyshev Dmitry Vladimirovich, Cardiovascular surgeon, N.V. Sklifosovsky Research Institute for Emergency Medicine, ORCID: 0000-0002-2696-7637.