

DOI: 10.23934/2223-9022-2017-6-4-371-375

## ЭЛЕКТРОЭНЦЕФАЛОГРАММА, ИМИТИРУЮЩАЯ УМИРАНИЕ ГОЛОВНОГО МОЗГА, ПРИ ОСТРОМ ОТРАВЛЕНИИ БАКЛОФЕНОМ

А.Ю. Михайлов\*, И.Ю. Березина, М.М. Поцхверия, Л.И. Сумский

ГБУЗ «НИИ скорой помощи им. Н.В. Склифосовского Департамента здравоохранения г. Москвы», Москва, Российская Федерация

\* Контактная информация: Михайлов Александр Юрьевич, врач функциональной диагностики лаборатории клинической физиологии НИИ СП им. Н.В. Склифосовского ДЗ г. Москвы. E-mail: alexmih86@ya.ru

### РЕЗЮМЕ

Описывается случай острого отравления баклофеном с суицидальной целью пациентки 23 лет, приведшего к развитию глубокой комы. На электроэнцефалограмме при этом в 1-е сутки регистрировался феномен «вспышка–подавление», который рассматривается как признак умирания головного мозга. При последующих исследованиях показана положительная динамика изменений электроэнцефалограммы; также отмечался регресс неврологической симптоматики. Таким образом, регистрируемый в электроэнцефалограмме феномен «вспышка–подавление» при угнетении уровня бодрствования до глубокой комы с учетом адекватной терапии может иметь обратимый характер.

### Ключевые слова:

отравление баклофеном, электроэнцефалография, вспышка–подавление

### Ссылка для цитирования

Михайлов А.Ю., Березина И.Ю., Поцхверия М.М., Сумский Л.И. Электроэнцефалограмма, имитирующая умирание головного мозга, при остром отравлении баклофеном (клинико-нейрофизиологическое наблюдение). Журнал им. Н.В. Склифосовского Неотложная медицинская помощь. 2017; 6(4): 371–375. DOI: 10.23934/2223-9022-2017-6-4-371-375

### Конфликт интересов

Авторы заявляют об отсутствии конфликтов интересов

### Благодарности

Исследование не имеет спонсорской поддержки

ЭЭГ — электроэнцефалограмма  
КТ — компьютерная томография

ОНМК — острое нарушение мозгового кровообращения  
ЧСС — частота сердечных сокращений

### ВВЕДЕНИЕ

Баклофен — миорелаксант центрального действия, является производным гамма-аминомасляной кислоты (ГАМКb-стимулятор). Отравления баклофеном могут происходить в следующих случаях: случайная передозировка, ятрогенное осложнение при интратекальном введении (например, при использовании баклофеновой помпы или при болюсном введении препарата), употребление препарата с целью наркотического опьянения или с суицидальной целью [1–3, 5–17]. Передозировка данным препаратом может привести к глубокой коме с нарушением функции систем стволового уровня и даже имитировать клиническую картину смерти мозга [2, 3]. При проведении лабораторно-инструментальных исследований (биохимический анализ крови, ее кислотно-основное состояние, компьютерная томография (КТ) головного мозга) отклонений может быть не выявлено. Однако при проведении электроэнцефалографического (ЭЭГ) исследования могут регистрироваться различные нарушения электрической активности головного мозга, вплоть до феномена «вспышка–подавление». Данный феномен общепринято рассматривается как один из электрографических показателей этапности умирания головного мозга и ассоциируется с неблагоприятным прогнозом. Однако в случае острого отравления баклофеном, как показано в нашем наблюдении, а также в работах зарубежных авторов [2–3, 5–17], прогноз может быть совершенно иным.

Цель — оценить прогностическую значимость феномена «вспышка–подавление» при остром отравлении баклофеном.

### МАТЕРИАЛ И МЕТОДЫ

Проводили исследование ЭЭГ в динамике (на 1-е, 4-е, 7-е и 11-е сут) у пациентки 23 лет, поступившей в реанимационное отделение Центра острых отравлений НИИ скорой помощи им. Н.В. Склифосовского в бессознательном состоянии в результате употребления ею баклофена с суицидальной целью. В анамнезе — детский церебральный паралич, состоит на учете в психоневрологическом диспансере, инвалид 3-й группы, суицидальная попытка не первая. Уровень бодрствования по шкале комы Глазго при поступлении — 5 баллов с последующим снижением в течение 12 ч до 3 баллов. Также в этот период у пациентки отмечалось несколько эпизодов тонико-клонических судорог в верхних и нижних конечностях. В связи с подозрением на острое нарушение мозгового кровообращения (ОНМК) в первые сутки была проведена КТ головного мозга, при которой данных, указывающих на наличие ОНМК, получено не было. При лабораторном исследовании мочи (качественный анализ) был обнаружен баклофен. ЭЭГ регистрировали на электроэнцефалографе «Энцефалан-ЭЭГР-19/26» фирмы «Медиком МТД» (Россия), а также на электроэнцефалографе «Нейрон-Спектр-5» фирмы «Нейрософт» (Россия). Запись ЭЭГ проводили в соответствии с меж-

дународной схемой расположения электродов 10–20%. Референтные электроды располагались на мочке уха с каждой стороны. Дополнительно был установлен канал пульсограммы. Регистрацию ЭЭГ на 1-е, 4-е и 7-е сут проводили в условиях токсикологического реанимационного отделения. На 11-е сут регистрацию ЭЭГ проводили в условиях отделения лечения острых отравлений.

**РЕЗУЛЬТАТЫ**

При исследовании ЭЭГ в 1-е сут на протяжении всей записи регистрировались короткие (до 1 с), высокоамплитудные (до 1000 мкВ), синхронные, пароксизмальные разряды колебаний типа «острая волна», abortивные комплексы «острая волна–медленная волна», генерализованные по обоим полушариям. Данные пароксизмальные разряды сменялись эпизодами снижения амплитуды электрической активности до уровня 2–4 мкВ продолжительностью от 2 до 6 с. Описанная картина дает основание рассматривать этот феномен как «вспышка–подавление» (рис. 1).

На фоне проводимой терапии отмечались регресс нарушений ЭЭГ и неврологической симптоматики.

При исследовании ЭЭГ на 4-е сут (уровень бодрствования: сопор) вышеописанных изменений не было. Отмечалось увеличение амплитуды электрической активности более 5–9 мкВ. На ЭЭГ отмечалось доминирование колебаний медленноволнового спектра частот; регистрировались вспышки колебаний бета-диапазона с частотой более 25 Гц с преобладанием их индекса и мощности в передних отведениях; эпизодически регистрировались колебания альфа-частотного диапазона, преимущественно в задних отведениях. По каналу пульсограммы регистрировалась брадикардия с частотой сердечных сокращений (ЧСС) 48 уд./мин (рис. 2). Также регистрировали единичные разряды колебаний типа «острая волна» с преобладанием их индекса в передних отведениях.

На 7-е сут (уровень бодрствования: оглушение) на ЭЭГ отмечалось сокращение индекса колебаний медленноволнового спектра частот. Разрядов колебаний типа «острая волна» не зарегистрировано (рис. 3).

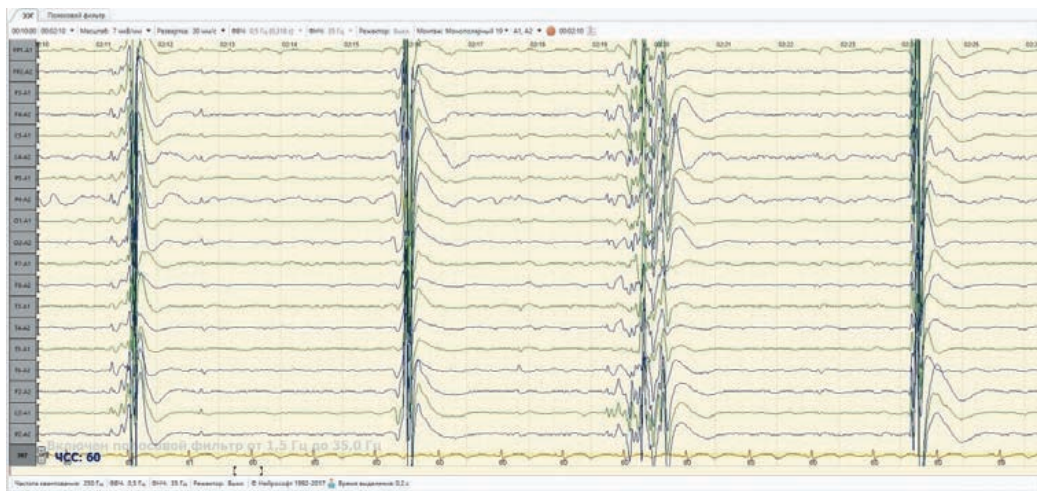


Рис. 1. Первые сутки. Регистрируются короткие (до 1 с), высокоамплитудные (до 1000 мкВ), синхронные, пароксизмальные разряды колебаний типа «острая волна», abortивные комплексы «острая волна–медленная волна», генерализованные по обоим полушариям, сменяющиеся эпизодами снижения амплитуды электрической активности до уровня 2–4 мкВ продолжительностью от 2 до 6 с. Феномен «вспышка–подавление». Параметры электроэнцефалограммы: масштаб — 7 мкВ/мм; развертка — 30 мм/с; монтаж: референциальный с раздельными ушными электродами (A1, A2); полоса пропускания частот усилителя: 1,5–35 Гц

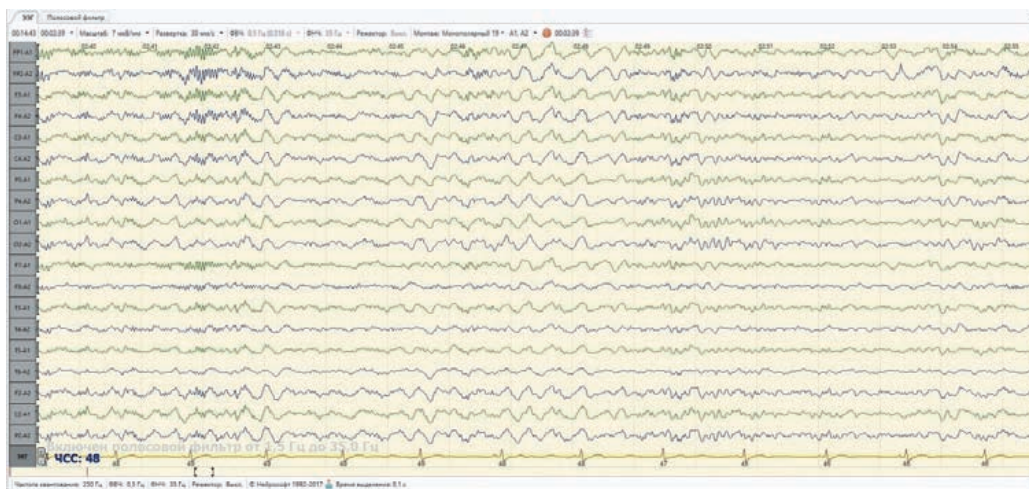


Рис. 2. Четверые сутки. Отмечается доминирование колебаний медленноволнового спектра частот; регистрируются вспышки колебаний бета-диапазона с преобладанием их индекса и мощности в передних отведениях; эпизодически регистрируются колебания альфа-диапазона, преимущественно в задних отведениях. Частота сердечных сокращений — 48 уд./мин. Параметры электроэнцефалограммы: см. рис. 1



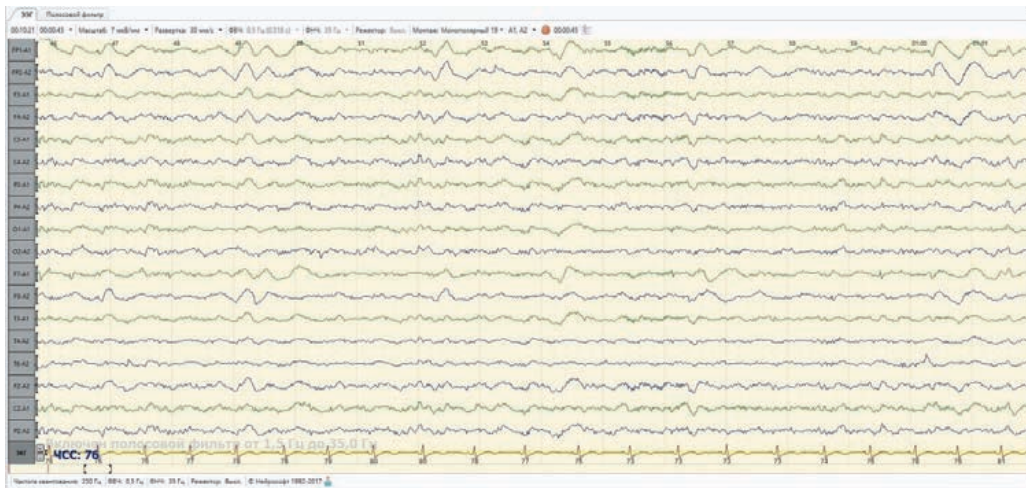


Рис. 3. Седьмые сутки. Отмечается сокращение индекса колебаний медленноволнового спектра частот. Параметры электроэнцефалограммы: см. рис. 1.

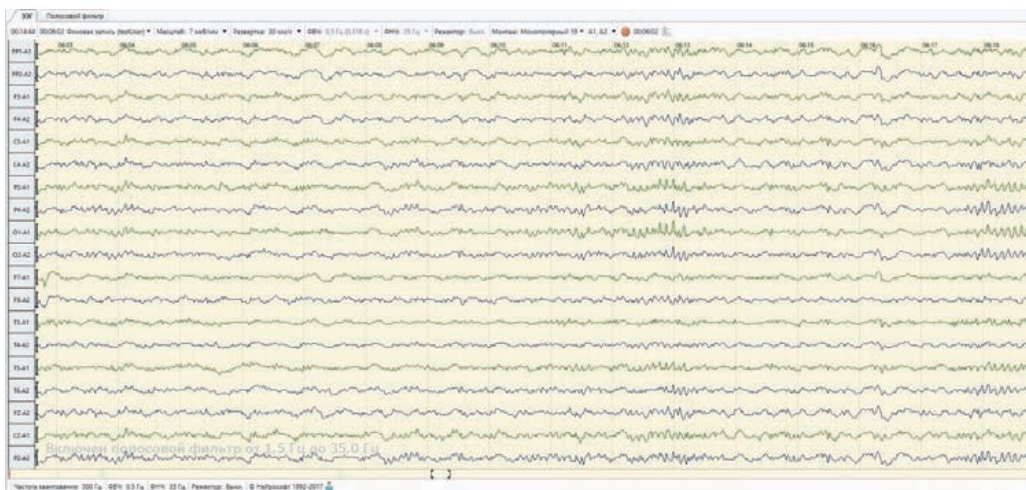


Рис. 4. Одиннадцатые сутки. Отмечается дальнейшее сокращение индекса колебаний медленноволнового спектра частот с одновременным нарастанием индекса колебаний альфа-частотного диапазона. Параметры электроэнцефалограммы: см. рис. 1.

При регистрации ЭЭГ на 11-е сут (пациентка в сознании) также отмечалось дальнейшее сокращение индекса колебаний медленноволнового спектра частот с одновременным нарастанием индекса колебаний альфа-частотного диапазона (рис. 4).

Судорог в течение последних 16 сут не отмечалось. Пациентка выписана из стационара на 18-е сут в удовлетворительном состоянии.

#### ОБСУЖДЕНИЕ

В литературе описано немало случаев отравления баклофеном, в том числе и со смертельным исходом. Передозировка данным препаратом может проявляться следующими симптомами: мышечная гипотония, гипорефлексия, угнетение дыхательного центра, спутанность сознания, кома, после которой может сохраняться мышечная гипотония в течение 72 ч. Кроме того, у пациентов могут отмечаться генерализованные припадки, миоклонические подергивания, артериальная гипотония, тахикардия или брадикардия и т.д. [1, 4].

В работе *J. Abarbanel et al.* (1985) [5] на примере 2 пациентов показано, что при употреблении баклофена в дозе от 50 до 90 мг на ЭЭГ регистрировались

вспышки трехфазных волн; клинические проявления характеризовались сонливостью и дезориентацией. У одного пациента на 2-е сут после отмены препарата регистрировались эпизоды колебаний дельта-диапазона диффузного характера. Через 2 сут после отмены препарата у обоих пациентов было отмечено восстановление картины ЭЭГ до нормативных показателей, а также регресс клинических проявлений. *S.F. Wainapel et al.* (1986) [6] описали наличие медленноволновой активности на ЭЭГ при употреблении 60 мг баклофена; клинические проявления характеризовались сонливостью, замедлением речи и нарушением памяти. Периодические «острые волны» на фоне диффузной медленноволновой активности на ЭЭГ при передозировке баклофеном были показаны *J.T. Hormes et al.* (1988) [7], а также *B. Berger et al.* (2012) [8]. Диффузная медленноволновая активность с частыми высокоамплитудными эпилептиформными разрядами на ЭЭГ неоднократно описана *T. Fakhoury et al.* (1998) [9], *F.P. Darbari et al.* (2005) [10], а также *C. Boutte et al.* (2006) [11].

В работе *B. Sauneuf et al.* (2012) [12] продемонстрирован случай ятрогенной передозировки баклофеном

при использовании баклофеновой помпы с развитием коматозного состояния с отсутствием спонтанного дыхания и появлением на ЭЭГ периодических генерализованных «острых волн». Изменения ЭЭГ и клинические проявления передозировки при этом носили обратимый характер.

Впервые связь глубокой комы с наличием на ЭЭГ феномена «вспышка–подавление» показали *G.W. Paulson et al.* (1976) [13] у пациентки 29 лет, которая страдала болезнью Гентингтона и приняла 900–970 мг баклофена. В данном наблюдении отмечалось угнетение уровня бодрствования до глубокой комы с регистрацией на ЭЭГ феномена «вспышка–подавление» с последующим благоприятным исходом.

Наблюдение, подобное нашему, было продемонстрировано *K. Weissenborn et al.* (1991) [14]. В этой работе описывался случай острого отравления баклофеном женщины 40 лет, страдавшей рассеянным склерозом, которая с суицидально целью приняла 500 мг данного препарата. Клиническая картина характеризовалась следующими симптомами: наличием глубокой комы, угнетением дыхания, мышечной гипотонией, эпизодами генерализованных судорог в конечностях. При лабораторно-инструментальных исследованиях отмечалось: отсутствие отклонений в биохимическом анализе крови и при КТ головного мозга; наличие баклофена в биосредах; грубые изменения электрической активности головного мозга в виде феномена «вспышка–подавление». По мере проведения дезинтоксикационной терапии отмечалась положительная динамика с постепенным неврологическим восстановлением и регрессом нарушений на ЭЭГ. Динамика регресса нарушений на ЭЭГ выглядела следующим образом: при первичной регистрации ЭЭГ было отмечено наличие феномена «вспышка–подавление»; при повторной регистрации было показано наличие медленноволновой активности; при следующих двух исследованиях отмечалось сокращение индекса колебаний медленноволнового спектра частот и восстановление в последнем наблюдении показателей ЭЭГ до нормативных параметров.

Также случаи развития коматозного состояния с отсутствием спонтанного дыхания и регистрацией на ЭЭГ феномена «вспышка–подавление», ассоциированные с передозировкой баклофеном с последующим благоприятным исходом описаны в ряде работ:

*M.E. Ostermann et al.* (2000) [2], *R. Sullivan et al.* (2012) [3], *N. Rochart et al.* (2012) [15], *E. Caron et al.* (2014) [16]. Случай передозировки баклофеном с возникновением на ЭЭГ феномена «вспышка–подавление» при интратекальном введении препарата по поводу лечения столбняка описан *M.I. Montes et al.* (2011) [17].

## ЗАКЛЮЧЕНИЕ

Передозировка баклофеном может проявляться дозозависимыми изменениями сознания (с прогрессированием до глубокой комы) и ЭЭГ (при небольшой передозировке может регистрироваться медленноволновая активность с «острыми волнами»; при чрезмерной — феномен «вспышка–подавление»).

Феномен «вспышка–подавление», представляющий собой чередование высокоамплитудных пароксизмов (вспышка) с периодами выраженного снижения амплитуды электрической активности (подавление), рассматривается как признак тяжелого нарушения функции мозга и является показателем определенного этапа его умирания. При этом динамика изменений амплитудно-частотных характеристик феномена «вспышка–подавление» на ЭЭГ при умирании головного мозга может выглядеть как постепенное увеличение интервалов между вспышками с уменьшением их амплитуды, вплоть до выраженного угнетения электрической активности головного мозга и в итоге регистрацией изоэлектрической линии.

В случае острого отравления баклофеном со снижением уровня бодрствования по шкале комы Глазго до 3 баллов феномен «вспышка–подавление» на ЭЭГ может имитировать умирание головного мозга и при своевременных и адекватных лечебных мероприятиях иметь благоприятный прогноз.

## ВЫВОДЫ

1. При остром отравлении баклофеном феномен «вспышка–подавление», отражающий грубые нарушения электрической активности головного мозга, при адекватной терапии может носить обратимый характер.

2. В случае острого отравления баклофеном с развитием глубокой комы для объективной оценки функционального состояния головного мозга, а также для прогнозирования исхода отравления целесообразно проводить электрофизиологическое (электроэнцефалографическое) исследование в динамике.

## ЛИТЕРАТУРА

1. Гребенюк А.Н., Мануйлов В.М., Бутиков В.П. и др. Клиника, диагностика и лечение острых отравлений баклофеном. Военно-медицинский журнал. 2009; (7): 18–25.
2. Ostermann M.E., Young B., Sibbald W.J., Nicolle M.W. Coma mimicking brain death following baclofen overdose. *Int. Care Med.* 2000; 26(8): 1144–1146. PMID: 11030173. DOI: 10.1007/s001340051330.
3. Sullivan R., Hodgman M.J., Kao L., Tormoehlen L.M. Baclofen overdose mimicking brain death. *Clin. Toxicol. (Phila.)* 2012; 50(2): 141–144. PMID: 22292975. DOI: 10.3109/15563650.2011.654209.
4. Abarbanel J., Herishanu Y., Frisher S. Encephalopathy associated with baclofen. *Ann. Neurol.* 1985; 17(6): 617–618. PMID: 4026235. DOI: 10.1002/ana.410170618.
5. Wainapel S.F., Lee L., Riley T.L. Reversible electroencephalogram changes associated with administration of baclofen in a quadriplegic patient: case report. *Paraplegia.* 1986; 24(2): 123–126. PMID: 3714292. DOI: 10.1038/sc.1986.16.
6. Hornes J.T., Benarroch E.E., Rodriguez M., Klass D.W. Periodic sharp waves in baclofen-induced encephalopathy. *Arch. Neurol.* 1988; 45(7): 814–815. PMID: 3390037. DOI: 10.1001/archneur.1988.00520310132033.
7. Berger B., Vienekoetter B., Korporeal M., et al. Accidental intoxication with 60 mg intrathecal baclofen: survived. *Neurocrit. Care.* 2012; 16(3): 428–432. PMID: 22246977. DOI: 10.1007/s12028-011-9669-6.
8. Fakhoury T., Abou-Khalil B., Blumenkopf B. EEG changes in intrathecal baclofen overdose: a case report and review of the literature. *Electroencephalogr. Clin. Neurophysiol.* 1998; 107(5): 339–342. PMID: 9872456. DOI: 10.1016/s0013-4694(98)00085-6.
9. Darbari F.P., Melvin J.J., Piatt J.H., et al. Intrathecal baclofen overdose followed by withdrawal: clinical and EEG features. *Pediatr. Neurol.* 2005; 33(5): 373–377. PMID: 16243227. DOI: 10.1016/j.pediatrneurol.2005.05.017.
10. Boutte C., Vercueil L., Durand M., et al. EEG contribution to the diagnosis of baclofen overdose. *Neurophysiol. Clin.* 2006; 36(2): 85–89. PMID: 16844547. DOI: 10.1016/j.neucli.2006.03.004.
11. Sauneuf B., Totouom H.K., Savary B., et al. Clinical and EEG features of acute intrathecal baclofen overdose. *Clin. Neurol. Neurosurg.* 2012; 114(1): 84–86. PMID: 22014377. DOI: 10.1016/j.clineuro.2011.07.028.
12. Paulson G.W. Overdose of lioresal. *Neurology.* 1976; 26(11): 1105–1106. PMID: 135933. DOI: 10.1212/WNL.26.11.1105.
13. Weissenborn K., Wilkens H., Hausmann E., Degen P.H. Burst suppression EEG with baclofen overdose. *Clin. Neurol. Neurosurg.* 1991; 93(1): 77–80. PMID: 1651198. DOI: 10.1016/0303-8467(91)90015-h.
14. Rochart N., Berger P., Brochet-Paille A., et al. Acute baclofen poisoning: Which places for EEG and plasma baclofen levels? *J. Eur. Urgences Réanimat.* 2012; 24(1): 54–59. DOI: 10.1016/j.jeurea.2011.09.001.

15. Caron E., Morgan R., Wheless J.W. An unusual cause of flaccid paralysis and coma: baclofen overdose. *J. Child. Neurol.* 2014; 29(4): 555–559. PMID: 23481445. DOI: 10.1177/0883073813479668.
16. Montes M.I., Hernandez Ortiz O.H., Guerra Palacio A. Electroencephalographic burst-suppression pattern due to baclofen intoxication. *Med. Intensiva.* 2011; 35(9): 584–586. PMID: 21497413. DOI: 10.1016/j.medint.2011.02.007.
15. Rochart N., Berger P., Brochet-Paille A., et al. Acute baclofen poisoning: Which places for EEG and plasma baclofen levels? *J. Eur. Urgences Réanimat.* 2012; 24(1): 54–59. DOI: 10.1016/j.jeurea.2011.09.001.
16. Caron E., Morgan R., Wheless J.W. An unusual cause of flaccid paralysis and coma: baclofen overdose. *J. Child. Neurol.* 2014; 29(4): 555–559. PMID: 23481445. DOI: 10.1177/0883073813479668.
17. Montes M.I., Hernandez Ortiz O.H., Guerra Palacio A. Electroencephalographic burst-suppression pattern due to baclofen intoxication. *Med. Intensiva.* 2011; 35(9): 584–586. PMID: 21497413. DOI: 10.1016/j.medint.2011.02.007.

## REFERENCES

1. Grebenyuk A.N., Manuylov V.M., Butikov V.P., et al. Clinics, diagnostics and treatment of acute intoxication by baclofen. *Voенно-медицинский журнал.* 2009; (7): 18–23. (In Russian).
2. Ostermann M.E., Young B., Sibbald W.J., Nicolle M.W. Coma mimicking brain death following baclofen overdose. *Int Care Med.* 2000; 26(8): 1144–1146. PMID: 11050173. DOI: 10.1007/s001340051330.
3. Sullivan R., Hodgman M.J., Kao L., Tormoehlen L.M. Baclofen overdose mimicking brain death. *Clin Toxicol. (Phila).* 2012; 50(2): 141–144. PMID: 22292975. DOI: 10.3109/15563650.2011.654209.
4. Abarbanel J., Herishanu Y., Frisher S. Encephalopathy associated with baclofen. *Ann Neurol.* 1985; 17(6): 617–618. PMID: 4026235. DOI: 10.1002/ana.410170618.
5. Wainapel S.F., Lee L., Riley T.L. Reversible electroencephalogram changes associated with administration of baclofen in a quadriplegic patient: case report. *Paraplegia.* 1986; 24(2): 123–126. PMID: 3714292. DOI: 10.1038/sc.1986.16.
6. Hormes J.T., Benarroch E.E., Rodriguez M., Klass D.W. Periodic sharp waves in baclofen-induced encephalopathy. *Arch Neurol.* 1988; 45(7): 814–815. PMID: 3390037. DOI: 10.1001/archneur.1988.00520310132033.
7. Berger B., Vienenkoetter B., Korporeal M., et al. Accidental intoxication with 60 mg intrathecal baclofen: survived. *Neurocrit Care.* 2012; 16(3): 428–432. PMID: 22246977. DOI: 10.1007/s12028-011-9669-6.
8. Fakhoury T., Abou-Khalil B., Blumenkopf B. EEG changes in intrathecal baclofen overdose: a case report and review of the literature. *Electroencephalogr Clin Neurophysiol.* 1998; 107(5): 339–342. PMID: 9872436. DOI: 10.1016/s0013-4694(98)00085-6.
9. Darbari F.P., Melvin J.J., Piatt J.H., et al. Intrathecal baclofen overdose followed by withdrawal: clinical and EEG features. *Pediatr Neurol.* 2005; 33(5): 373–377. PMID: 16243227. DOI: 10.1016/j.pediatrneurol.2005.05.017.
10. Boutte C., Vercueil L., Durand M., et al. EEG contribution to the diagnosis of baclofen overdose. *Neurophysiol Clin.* 2006; 36(2): 85–89. PMID: 16844547. DOI: 10.1016/j.neucli.2006.03.004.
11. Sauneuf B., Totoum H.K., Savary B., et al. Clinical and EEG features of acute intrathecal baclofen overdose. *Clin Neurol Neurosurg.* 2012; 114(1): 84–86. PMID: 22014377. DOI: 10.1016/j.clineuro.2011.07.028.
12. Paulson G.W. Overdose of lioresal. *Neurology.* 1976; 26(11): 1105–1106. PMID: 135933. DOI: 10.1212/WNL.26.11.1105.
13. Weissenborn K., Wilkens H., Hausmann E., Degen P.H. Burst suppression EEG with baclofen overdose. *Clin Neurol Neurosurg.* 1991; 93(1): 77–80. PMID: 1651198. DOI: 10.1016/0303-8467(91)90015-h.
14. Rochart N., Berger P., Brochet-Paille A., et al. Acute baclofen poisoning: Which places for EEG and plasma baclofen levels? *J Eur Urgences Réanimat.* 2012; 24(1): 54–59. DOI: 10.1016/j.jeurea.2011.09.001.
15. Caron E., Morgan R., Wheless J.W. An unusual cause of flaccid paralysis and coma: baclofen overdose. *J Child Neurol.* 2014; 29(4): 555–559. PMID: 23481445. DOI: 10.1177/0883073813479668.
16. Montes M.I., Hernandez Ortiz O.H., Guerra Palacio A. Electroencephalographic burst-suppression pattern due to baclofen intoxication. *Med Intensiva.* 2011; 35(9): 584–586. PMID: 21497413. DOI: 10.1016/j.medint.2011.02.007.

Received on 26.05.2017

Поступила 26.05.2017

## ELECTROENCEPHALOGRAPHY SHOWING DYING BRAIN IN A PATIENT WITH ACUTE BACLOFEN POISONING

A.Y. Mikhaylov\*, I.Y. Berezina, M.M. Potskhveriya, L.I. Sumsky

N.V. Sklifosovsky Research Institute for Emergency Medicine of the Moscow Health Department, Moscow, Russian Federation

\* **Contacts:** Alexander Y. Mikhailov, functional diagnostic physician, the Laboratory of Clinical Physiology, N.V. Sklifosovsky Research Institute for Emergency Medicine. E-mail: alexmih86@ya.ru

**ABSTRACT** We report a case of acute baclofen poisoning in a 23-year-old female patient, who committed suicide, which led to the development of a deep coma. The electroencephalogram on the first day recorded the phenomenon of "burst suppression", which was seen as a sign of a dying brain. Subsequent studies have shown positive changes of the electroencephalogram and regression of neurological symptoms. Thus, the phenomenon of "burst suppression" in the depression of consciousness to deep coma and given adequate treatment, can be reversible.

**Keywords:** poisoning with baclofen, electroencephalography, burst suppression

**For citation** Mikhaylov A.Y., Berezina I.Y., Potskhveriya M.M., Sumsky L.I. Electroencephalography showing dying brain in a patient with acute baclofen poisoning. *Sklifosovsky Journal of Emergency Medical Care.* 2017; 6(4): 371–375. DOI: 10.23934/2223-9022-2017-6-4-371–375 (In Russian)

**Conflict of interest** Authors declare lack of the conflicts of interests

**Acknowledgments** The study had no sponsorship