

## ХИРУРГИЧЕСКАЯ ТАКТИКА У ПАЦИЕНТА С МНОГОКАМЕРНОЙ ПОСТТРАВМАТИЧЕСКОЙ КИСТОЙ ЗАБРЮШИННОГО ПРОСТРАНСТВА

**Б.В. Сигуа\***, **В.П. Земляной**, **А.А. Козобин**, **Д.Ф. Черепанов**, **А.В. Даньшов**, **В.В. Шустов**  
ФГБОУ ВО «Северо-Западный государственный медицинский университет им. И.И. Мечникова» Министерства здравоохранения Российской Федерации, Санкт-Петербург, Российская Федерация

\* Контактная информация: Сигуа Бадри Валериевич, доцент кафедры факультетской хирургии им. И.И. Грекова СЗГМУ им. И.И. Мечникова. E-mail: dr.sigua@gmail.com

### РЕЗЮМЕ

Лечение пациентов с осложненным течением посттравматических кист забрюшинного пространства представляет сложную задачу, что обусловлено в том числе относительной редкостью данного заболевания. Отсутствие единого алгоритма диагностики и лечения данной группы пациентов способствует высокой летальности. В настоящем клиническом наблюдении продемонстрированы все сложности диагностики и хирургического лечения пациента с многокамерной посттравматической кистой забрюшинного пространства, осложненной рецидивирующим кровотечением в полость кисты и нарушением кровоснабжения правой половины ободочной кишки.

### Ключевые слова:

посттравматическая киста забрюшинного пространства, осложнение, кровотечение в полость кисты, некроз ободочной кишки

### Ссылка для цитирования

Сигуа Б.В., Земляной В.П., Козобин А.А. и др. Хирургическая тактика у пациента с многокамерной посттравматической кистой забрюшинного пространства. Журнал им. Н.В. Склифосовского Неотложная медицинская помощь. 2017; 6(2): 162–165. DOI: 10.23934/2223-9022-2017-6-2-162–165

### Конфликт интересов

Авторы заявляют об отсутствии конфликтов интересов

### Благодарности

Исследование не имеет спонсорской поддержки

СКТ — спиральная компьютерная томография  
УЗИ — ультразвуковое исследование

Кисты забрюшинного пространства относятся к числу редко встречающихся заболеваний. Существуют различные классификации, разделяющие кисты забрюшинного пространства по этиологии, гистогенезу, локализации, строению, характеру содержимого и по клиническому течению [1–3]. Различают первичные, или истинные, кисты, имеющие эпителиальную выстилку, и вторичные, или ложные, внутренняя стенка которых выстлана грануляционной тканью. Среди первичных кистозных образований выделяют врожденные (дисэмбриогенетические), опухолевые и паразитарные кисты. Наиболее частой причиной развития вторичных кист является травма. Образование посттравматических кист связывают с рассасыванием гематом и формированием полостей, окруженных фиброзной капсулой [1, 4, 5]. По тяжести клинического течения различают неосложненные и осложненные кисты. Осложнения кист делят на две группы: связанные с патологическим процессом в самой кисте (нагноение, перфорация, кровоизлияние) и со сдавлением окружающих органов (обструкция мочевыводящих путей, кишечная непроходимость, механическая желтуха, эндокринные нарушения) [1, 4, 6].

Анализ данных литературы свидетельствует о том, что большинство авторов располагают единичными наблюдениями осложненных посттравматических кист забрюшинного пространства, и именно поэтому

отсутствует единый алгоритм диагностики и лечения пациентов с данной патологией [7–9].

Несмотря на то, что кисты забрюшинного пространства не имеют патогномоничной клинической картины, некоторые авторы выделяют 3 периода в клиническом течении кисты: бессимптомный, период клинических проявлений и период осложнений [1, 2, 9].

Сложность диагностики обусловлена отсутствием ранней симптоматики, а детальный сбор анамнеза позволяет выявить жалобы на периодические боли, чувство тяжести и дискомфорт в области живота или поясницы. При осмотре у ряда пациентов отмечается асимметрия живота. Следует отметить, что кисты забрюшинного пространства длительное время развиваются бессимптомно и нередко выявляются самими пациентами или являются случайной находкой во время оперативных вмешательств [1–3, 7, 9, 10].

В алгоритм обследования (помимо общих лабораторных анализов крови и мочи) должны входить ультразвуковое исследование (УЗИ) и спиральная компьютерная томография (СКТ) брюшной полости, малого таза и забрюшинного пространства. Дополнительными методами в дифференциальной диагностике могут служить фиброэзофагогастродуоденоскопия, фиброколоноскопия, внутривенная урография и ангиографические методы исследования [3,

5, 7, 11]. Из инвазивных методов диагностики немаловажное значение имеет лапароскопия, основное преимущество которой заключается в возможности локализации и визуализации кисты, а также выявления характера осложнений [10].

Посттравматические кисты забрюшинного пространства следует дифференцировать с рядом заболеваний органов брюшной полости. При этом в первую очередь необходимо исключить внеорганные забрюшинные опухоли и кисты: опухоли почек и надпочечников, кисты и кистомы яичников, опухоли кишечника, кисты поджелудочной железы и печени [1, 3, 7, 11].

Опасность развития тяжелых осложнений диктует необходимость оперативного лечения пациентов с посттравматическими кистами забрюшинного пространства. Выбор оперативного доступа и метода операции определяется размерами и локализацией кисты, наличием осложнений, возрастом и общим состоянием больного.

Ниже приводим клиническое наблюдение из собственной практики.

Пациент А., 50 лет, поступил в Елизаветинскую больницу Санкт-Петербурга в экстренном порядке 15.07.2012 г. в 19:00 через 24 ч после появления болевого синдрома с диагнозом направления: «Закрытая черепно-мозговая травма, сотрясение головного мозга от 13.07.2012 г.? Закрытая травма живота от 14.07.2012 г.? Перитонит?».

При поступлении больной жаловался на головную боль, слабость, тошноту, боли во всех отделах живота. Из анамнеза стало известно, что 13.07.2012 г. без видимой причины потерял сознание, упал, ударился головой и животом об пол, после чего почувствовал боли в животе. На следующий день случилась повторная потеря сознания и усилился болевой синдром, в связи с чем обратился за медицинской помощью. Также из анамнеза жизни известно, что ранее перенес оперативные вмешательства на брюшной полости – аппендэктомию (1983 г.) и операцию по поводу осложнений язвенной болезни желудка (1987 г.) (характер и объем оперативного вмешательства уточнить не удалось).

При поступлении состояние средней степени тяжести, больной в сознании, адекватен. Гемодинамика стабильная: пульс 78 уд/мин, АД 110/70 мм рт.ст. Живот болезненный в правой половине, где пальпируется объемное образование размерами 25x15 см. Перитонеальные симптомы отрицательные. При поступлении пациент консультирован нейрохирургом – черепно-мозговая травма исключена. При УЗИ брюшной полости выявлено большое многокамерное образование с густым содержимым, занимающее правую половину брюшной полости (рис. 1). Кроме того, отмечается наличие свободной жидкости под печенью и в малом тазу.

Также в условиях отделения экстренной помощи выполнена фиброгастродуоденоскопия, при которой выявлены признаки хронического атрофического гастрита. С предварительным диагнозом «Объемное образование правой половины брюшной полости (киста? опухоль?), осложненное распадом и кровотечением?» пациент госпитализирован в хирургическое отделение для консервативного лечения и динамического наблюдения. При оценке динамики лабораторных показателей отмечено снижение уровня гемоглобина с 69 г/л до 58 г/л (19:42 и 23:35 15.07.2012 соответственно), в связи с чем произведено переливание крови. Показаний к экстренному оперативному лечению не выявлено.

После обследования в условиях приемного покоя и выявления объемного образования уточнен анамнез: несколько лет назад пациент попал в дорожно-транспортное происшествие и ударился животом, от обследования и госпитализации тогда отказался.

Учитывая клинические и инструментальные данные, выполнена СКТ брюшной полости и забрюшинного пространства (17.07.2012), при которой выявлено образование брюшной полости с четкими и неровными контурами, неоднородной структуры за счет включений высокой плотности, общими размерами 19,6x26,3x14,2 см, не накапливающее контрастное вещество (новообразование? гематома?). Просвет поперечной ободочной кишки резко сужен, а восходящего отдела – неравномерно расширен. Выпот в забрюшинном пространстве справа. Признаки атеросклероза брюшной части аорты и подвздошных артерий (рис. 2). Также выполнена ультразвуковая доплерография брюшного отдела аорты и подвздошных артерий – аорта визуализируется на всем протяжении, подвздошные артерии проходимы, аневризматических изменений не выявлено.

Учитывая имеющиеся клинические, лабораторные и инструментальные данные – наличие объемного образования забрюшинного пространства с признаками рецидивирующего кровотечения (от 14.07.2012, 15.07.2012, 17.07.2012), решением консилиума определены показания к оперативному вмешательству. От лапароскопии решено воздержаться с учетом больших размеров образования, спаечного процесса (ранее у пациента было две операции на брюшной полости), что не позволило бы осуществить необходимый объем оперативного вмешательства. Выполнена срединная лапаротомия. При ревизии определяется гигантская многокамерная киста правой половины забрюшинного пространства, распространяющаяся от

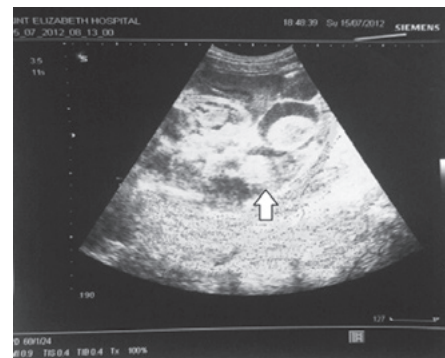

Рис. 1. Ультразвуковая картина посттравматической кисты забрюшинного пространства

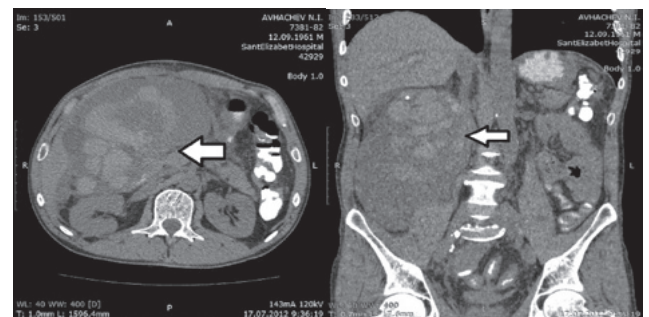


Рис. 2. Спиральная компьютерная томография: стрелками указана посттравматическая киста забрюшинного пространства

правой доли печени до малого таза объемом до 2,5–3,0 л, ее содержимое – гемолизированная кровь со сгустками. Стенками кисты являются: спереди – внебрюшинная часть правой половины ободочной кишки с признаками нарушения кровоснабжения последней. Стенка кишки багрового цвета, серозная оболочка блестящая (рис. 3). Сзади – фасция Тольдта, сверху – нисходящая и горизонтальная часть двенадцатиперстной кишки и головка поджелудочной железы, снизу – подвздошная кость. Учитывая данные интраоперационной картины, а также признаки рецидивирующего кровотечения, принято решение об удалении кисты. С техническими трудностями произведена мобилизация и удаление единым блоком многокамерной посттравматической кисты забрюшинного пространства вместе с правой половиной ободочной кишки. Сформирован илеотрансверзоанастомоз по типу «бок в бок». Санация и дренирование брюшной полости и забрюшинного пространства.

Диагноз после операции: «Многокамерная посттравматическая киста забрюшинного пространства справа, осложненная рецидивирующим кровотечением в полость кисты и нарушением кровоснабжения правой половины ободочной кишки. Спаечный процесс».

Макропрепарат (рис. 4): правая половина ободочной кишки с забрюшинной кистой. Слизистая оболочка кишки темно-багрового цвета, умеренно отечна, внебрюшинная часть ободочной кишки является одной из стенок кисты. Последняя размерами 25х20х15 см, тонкостенная, многокамерная. По внутренней поверхности отмечаются множественные кровоизлияния.

По результатам гистологического исследования: в брыжейке толстой кишки имеется вскрытая киста, стенка которой представлена фиброзной и грануляционной тканями с обширными кровоизлияниями, некротизированной жировой тканью, гемосидерином и очаговой лимфоцитарной инфильтрацией, в проекции кисты, в стенке кишки имеются очаговые кровоизлияния в подслизистом слое, очаговая лимфоцитарная инфильтрация. Червеобразный отросток обычного строения. Края резецированной кишки обычного строения.

В послеоперационном периоде проводилось комплексное лечение. Пациент был выписан в удовлетворительном состоянии на 13-е сутки после оперативного вмешательства.

**ЛИТЕРАТУРА**

1. Антонов А.В. Жидкостные образования забрюшинного пространства: диагностика и лечение. Урологические ведомости. 2012; 2(4): 32–41.
2. Кургузов О.П., Кузнецов Н.А., Артюхина Е.Г. Кисты брыжейки кишечника: обзор. Хирургия. 1991; 2: 148–154.
3. Федоров В.Д., Цвиркун В.В. Дифференциальная диагностика новообразований забрюшинного пространства, печени и поджелудочной железы. Анналы хирургической гепатологии 1996; 1(1): 8–14.
4. Гареев Р.Н., Фаязов Р.Р. Травматические забрюшинные кровоизлияния. Медицинский вестник Башкортостана. 2013; 8(3): 107–112.
5. Nayak T.K., Mishra B. et al. Retroperitoneal dermoid cyst: case report and its management. International journal of scientific study. – 2015; 3(6): 199–202. DOI: 10.17354/ijss/2015/422.
6. Argente V.G., Sanz M. B., Backhaus M. R., et al. Spontaneous retroperitoneal hemorrhage: our experience at last 10 years. Actas Urol. Espan. 2007; 31(5): 521–527. PMID: 17711171.

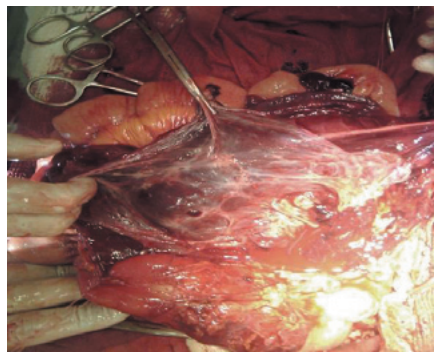


Рис. 3. Интраоперационный вид посттравматической кисты забрюшинного пространства

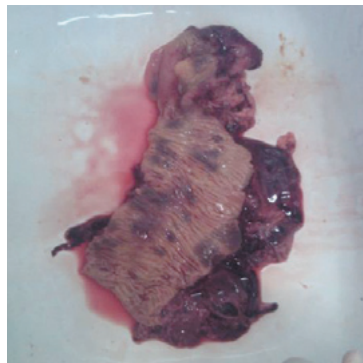

Рис. 4. Удаленная часть ободочной кишки вместе с кистой

**ЗАКЛЮЧЕНИЕ**

Приведенный клинический случай демонстрирует сложность диагностики и определения оптимальной хирургической тактики при посттравматических кистах забрюшинного пространства, осложненных рецидивирующим кровотечением в полость кисты. Мультидисциплинарный комплексный диагностический подход при оценке клинических и инструментальных данных дал возможность своевременно выявить и установить показания к хирургическому лечению осложненной посттравматической кисты забрюшинного пространства, что позволило получить благоприятный результат.

7. Кочуков В.П., Ложкевич А.А., Островерхова Е.Г., Попова И.Э., Лозоватор А.Л., Бунин И.В. Киста большого сальника. Трудный пациент. 2012; 10(1): 34–35.
8. Looor G., Bassiouny H., Valentin C., et al. Local and systemic consequences of large retroperitoneal clot burdens. World J Surg. 2009; 33(8): 1618–1625. PMID: 19452209. DOI: 10.1007/s00268-009-0048-9.
9. Singal R., Gupta S., Singh B., et al. Case Report: Successful Enucleation Of Retroperitoneal Cyst. J Ayub Med Coll Abbottabad. 2012; 24(3–4): 212–214. PMID: 24669658.
10. Филимонов В.Б. Оптимизация хирургического лечения заболеваний органов забрюшинного пространства с использованием лапароскопического доступа. Автореф. дис... докт. мед. наук. Рязань, 2009. 44 с.
11. Богницкая Т.В. Эхоэмиотика травматических забрюшинных кровоизлияний, повреждений почек и надпочечников: автореф. дис... канд. мед. наук. М., 2016. 24 с.

## REFERENCES

1. Antonov A. V. Liquid tumors of the retroperitoneum: diagnosis and treatment. *Urologicheskie vedomosti*. 2012; 2(4): 32–41. (In Russian).
2. Kurguzov O. P., Kuznetsov N.A., Artyukhina E.G. Cysts of the mesentery of the intestine: a review. *Khirurgiya*. 1991; 2: 148–154. (In Russian).
3. Fedorov V.D., Tsvirkun V.V. Differential diagnosis of neoplasm of retroperitoneal space, liver and pancreas. *Annaly khirurgicheskoy gepatologii*. 1996; 1(1): 8–14. (In Russian).
4. Gareev R.N., Fayazov R.R. Traumatic retroperitoneal hemorrhage. *Meditsinskiy vestnik Bashkortostana*. 2015; 8(3): 107–112. (In Russian).
5. Nayak T.K., Mishra B., et al. Retroperitoneal dermoid cyst: case report and its management. *International journal of scientific study*. 2015; 3(6): 199–202. DOI: 10.17354/ijss/2015/422.
6. Argente V.G., Sanz M.B., Backhaus M.R., et al. Spontaneous retroperitoneal hemorrhage: our experience at last 10 years. *Actas Urol Espan*. 2007; 31(5): 521–527. PMID: 17711171.
7. Kochukov V.P., Lozhkevich A.A., Ostroverkhova E.G., Popova I.E., Lozovator A.L., Bunin I.V. Cyst of the greater omentum. *Trudnyy patsient*. 2012; 10(1): 34–35.
8. Loor G., Bassiouny H., Valentin C., et al. Local and systemic consequences of large retroperitoneal clot burdens. *World J Surg*. 2009; 33(8): 1618–1625. PMID: 19452209. DOI: 10.1007/s00268-009-0048-9.
9. Singal R., Gupta S., Singh B., et al. Case Report: Successful Enuclation Of Retroperitoneal Cyst. *J Ayub Med Coll Abbottabad*. 2012; 24 (3–4): 212–214. PMID: 24669658.
10. Bognitskaya T.V. *Echosemiotics of traumatic retroperitoneal hemorrhage, damage to the kidneys and adrenal glands*. Cand. Med. Sci. Diss. Synopsis. Moscow, 2016. 24 p. (In Russian).
11. Filimonov V.B. Optimization of surgical treatment of diseases of the retroperitoneum using the laparoscopic approach. *Dr. Med. Sci. Diss. Synopsis*. Ryazan, 2009. 44 p. (In Russian).

Received on 13.07.2016

Поступила 13.07.2016

## SURGICAL TACTICS IN PATIENTS WITH MULTIFOCAL POST-TRAUMATIC RETROPERITONEAL CYST

**B.V. Sigua\*, V.P. Zemlyanoy, A.A. Kozobin, D.F. Cherepanov, A.V. Danshov, V.V. Shustov**

North-Western State Medical University named after I.I. Mechnikov, St.-Peterburg, Russian Federation

\* **Contacts:** Badri Valeryevich Sigua, Dr. Med. Sci., associate professor of the Faculty Surgery Department named after I.I. Grekov. Yudin. E-mail: dr.sigua@gmail.com

**ABSTRACT** Treatment of patients with complicated course of post-traumatic retroperitoneal cysts is a difficult task due to the relative rarity of this disease. The absence of a single treatment and diagnostic algorithm for this group of patients contributes to the high mortality rate. This clinical case demonstrates the complexities of diagnosis and surgical treatment of patients with multifocal post-traumatic retroperitoneal cyst complicated by recurrent bleeding into the cavity of the cyst and violation of the blood supply to the right side of the colon.

**Keywords:** post-traumatic retroperitoneal cyst; complication; bleeding into the cavity of the cyst; colonic necrosis

**For citation** Sigua B.V., Zemlyanoy V.P., Kozobin A.A., et al. Surgical tactics in patients with multifocal post-traumatic retroperitoneal cyst. *Skifosovsky Journal of Emergency Medical Care*. 2017; 6(2): 162–165. DOI: 10.23934/2223-9022-2017-6-2-162-165 (In Russian)

**Conflict of interest** Authors declare lack of the conflicts of interests

**Acknowledgments** The study had no sponsorship