DOI: 10.23934/2223-9022-2017-6-2-110-117

ВОЗМОЖНОСТИ ХИРУРГИЧЕСКОЙ КОРРЕКЦИИ ТРОМБОЗА ВНУТРЕННЕЙ СОННОЙ АРТЕРИИ У ПАЦИЕНТОВ С ОСТРЫМ ИШЕМИЧЕСКИМ ИНСУЛЬТОМ

В.А. Лукьянчиков[1], Е.В. Удодов[1, 2], Н.А. Полунина[1, 2], А.С. Токарев[1], В.А. Далибалдян[1, 2]*, О.Ю. Нахабин[1], Е.В. Григорьева[2], Ю.И. Шатохина[1], Н.Е. Кудряшова[1], Г.К. Гусейнова[1], Е.А. Ходыкин[1, 2], В.Г. Дашьян[1, 2], В.Л. Леменёв[1], В.В. Крылов[1, 2]

[1] ГБУЗ «НИИ скорой помощи им. Н.В. Склифосовского Департамента здравоохранения г. Москвы», Москва, Российская Федерация

[2] ФГБОУ ВО «Московский государственный медико-стоматологический университет им. А.И. Евдокимова» Министерства здравоохранения Российской Федерации, Москва, Российская Федерация

* **Контактная информация:** Далибалдян Ваан Ашикович, ассистент кафедры нейрохирургии и нейрореанимации МГМСУ им. А.И. Евдокимова. E-mail: dalvahan@mail.ru

ЦЕЛЬ Оценить эффективность хирургического лечения тромбоза внутренней сонной артерии (ВСА) у пациентов с острым ишемическим инсультом (ОИИ).

МАТЕРИАЛ И МЕТОДЫ В период с 1.02.2014 по 31.08.2016 гг. в нейрохирургическом отделении НИИ СП им. Н.В. Склифосовского пролечены 25 пациентов с ОИИ и тромбозом ВСА. У 15 больных выявлен полный тромбоз (все 15 оперированы), у 10 — неполный пристеночный или флотирующий тромб (6 оперированы). Выполнено 7 тромбинтимэктомий (ТИЭ), 13 экстра-интракраниальных микроанастомозов (ЭИКМА), одно стентирование ВСА.

РЕЗУЛЬТАТЫ Отличные исходы получены у 7 (33,4%), хорошие — у 11 (52,3%), удовлетворительные — у 3 (14,3%) больных. Снижение функционального дефицита в раннем послеоперационном периоде составило 4,85 балла по шкале *NIHSS*, 1,2 балла по шкале Рэнкина и 2,3 балла по индексу мобильности Ривермид. Регресс неврологического дефицита был более выражен у пациентов со значительными очаговыми нарушениями; лучшие исходы имели пациенты, оперированные в первые 3 сут заболевания. У неоперированных пациентов достоверного улучшения к моменту выписки не было. ТИЭ по поводу пристеночных тромбозов в 2 наблюдениях (40%) сопровождалась ретромбозом ВСА. У 16 оперированных пациентов (76,2%) отмечено улучшение кровоснабжения головного мозга по данным исследований его перфузии.

ЗАКЛЮЧЕНИЕ Пациентам с острым полным тромбозом ВСА показано проведение раннего хирургического лечения. При невозможности проведения эндоваскальной тромбэкстракции или открытой ТИЭ предлагается выполнить обходное шунтирование (ЭИКМА). Пациентам с неполным пристеночным тромбозом показано проведение консервативного лечения. Больным с неполным флотирующим тромбозом и высоким риском эмболии в головной мозг показано проведение экстренной операции.

Ключевые слова: ишемический инсульт, тромбоз внутренней сонной артерии, тромбинтимэктомия, ЭИКМА, стентирование сонной артерии

Для цитирования *Лукьянчиков В.А., Удодов Е.В., Полунина Н.А. и др.* Возможности хирургической коррекции тромбоза внутренней сонной артерии у пациентов с острым ишемическим инсультом. Журнал им. Н.В. Склифосовского Неотложная медицинская помощь. 2017; 6(2): 110–117. DOI: 10.23934/2223-9022-2017-6-1-110-117

Конфликт интересов Авторы заявляют об отсутствии конфликтов интересов

Благодарности Исследование не имеет спонсорской поддержки

ВСА — внутренняя сонная артерия
ИМР — индекс мобильности Ривермид
КТ — компьютерная томография
МРТ — магнитно-резонансная томография
ОНМК — острое нарушение мозгового кровообращения
ОФЭКТ — однофотонная эмиссионная компьютерная томография
ТИЭ — тромбинтимэктомия
ШИГ — шкала исходов Глазго
ЭИКМА — экстра-интракраниальный микроанастомоз
mRS — модифицированная шкала Рэнкина *(The Modified Rankin Scale)*
NIHSS — институт здоровья *(National Institutes of Health Stroke Scale)*

Причиной ишемического инсульта в 5–8% наблюдений является острый тромбоз внутренней сонной артерии (ВСА). Это угрожающее жизни состояние может сопровождаться окклюзией ВСА или ее пристеночным (неполным) тромбозом. Протяженность тромба может быть различной, тромбоз может распространяться от устья ВСА интракраниально и захватывать одну или несколько ветвей ВСА. Этиология острых окклюзионных и неокклюзионных тромбозов ВСА очень схожа, однако есть и различия. Частота окклюзионного тром-

боза ВСА составляет 1,9% среди пациентов с ишемическим инсультом, ему больше подвержены люди среднего и пожилого возраста, а среди основных причин его возникновения следует назвать атеросклеротическое поражение, диссекцию интимы артерии, эмболию из левых полостей сердца [1–3]. Острая окклюзия ВСА может протекать бессимптомно, но также может стать причиной мозговой катастрофы [1, 4]. Пристеночный, неокклюзионный, неполный тромбоз экстракраниальных отделов ВСА или общей сонной артерии — редкая патология, которая встречается у 0,5–0,9% пациентов с острым нарушением мозгового кровообращения (ОНМК) и поражением брахиоцефальных артерий [1, 5, 6]. Как правило, страдают пациенты молодого и среднего возраста. Причиной возникновения неокклюзионного тромбоза может служить атеросклероз, повреждение сосудистой стенки, нарушения свертывающей системы крови. Среди заболеваний, способствующих тромбообразованию, выделяют различные васкулопатии, антифосфолипидный синдром, системные заболевания соединительной ткани, болезни крови [1]. Несмотря на редкую встречаемость, пристеночный тромбоз, особенно в случае наличия флотирующего фрагмента тромба, является опасным состоянием, так как в 87,5–100% приводит к тромбоэмболии и ишемическим нарушениям в головном мозге [1, 5, 6].

Лечение острого тромбоза ВСА в настоящее время проводят с помощью внутривенного (внутриартериального) тромболизиса, эндоваскулярной или открытой тромбэкстракции [7, 8]. Внутривенный тромболизис при полной острой окклюзии ВСА имеет низкую эффективность (менее 5%) [9]. Эндоваскулярные методы лечения требуют дополнительных организационных и экономических затрат и еще не получили широкого распространения в нашей стране [10]. Хирургическое удаление тромба из ВСА (тромбинтимэктомию — ТИЭ) проводят редко, т.к. показания к операции разнятся в зависимости от конкретных тактических традиций различных клиник [11–15].

Целью нашей работы послужила оценка эффективности хирургического лечения тромбоза ВСА у пациентов с острым ишемическим инсультом.

МАТЕРИАЛ И МЕТОДЫ

В нейрохирургическом отделении НИИ СП им. Н.В. Склифосовского с 1.02.2014 по 31.08.2016 г. находились на лечении 98 пациентов с острым ишемическим инсультом, из которых 87 больным (88,8%) выполнено хирургическое лечение по поводу патологии брахиоцефальных артерий (стенозы, окклюзии, тромбозы артерий). Двадцать пять пациентов (25,5%) имели признаки острого тромбоза ВСА: 15 (60%) — полного тромбоза — все пациенты были оперированы, 10 (40%) — пристеночного или флотирующего тромбоза — 6 из них (60%) выполнены реваскуляризирующие вмешательства, остальные 4 пациента получали консервативное лечение.

При поступлении оценивали общее состояние больного, проводили неврологической осмотр с оценкой тяжести его состояния: по шкале комы Глазго, *NIHSS*, шкале Рэнкина *(mRS)*, определяли индекс мобильности Ривермид (ИМР). У всех поступивших пациентов было ясное сознание, среднее значение очагового неврологического дефицита составило по *NIHSS* — 7,75 [2; 22] баллов, по *mRS* — 3,2 [2; 5] баллов, согласно ИМР — 9,8 [1; 13] баллов.

Всем пациентам в срочном порядке выполняли компьютерную томографию (КТ) головного мозга, с целью исключения геморрагических очагов, оценки наличия и объема сформировавшихся очагов ишемии. Очаги ишемии на КТ выявлены у 17 пациентов (68%). Средний объем ишемии составил 19 см^3 [Me=7; от 0 до 80]. Ультразвуковое сканирование брахиоцефальных артерий также являлось обязательным срочным исследованием, позволяющим установить частичный или полный тромбоз ВСА, определить протяженность и флотацию тромба в экстракраниальных отделах. Флотирующий тромбоз выявлен у 5 пациентов (20%). Пациентам с полным, протяженным тромбозом ВСА выполняли КТ-ангиографию или церебральную дигитальную ангиографию экстра- и интракраниальных отделов ВСА с целью определения проходимости ее интракраниальных отделов. Дополнительно оценивали: диффузию головного мозга и наличие необратимых очагов ишемии по данным магнитно-резонансной томографии (МРТ) — (в режиме *DWI* и *FLAIR*), перфузию головного мозга с помощью однофотонной эмиссионной КТ (ОФЭКТ), КТ-перфузии, МР-перфузии в режиме *ASL* и *DSC* в до- и послеоперационном периодах. Нарушения перфузии выявлены у всех пациентов, средний объем очагов гипоперфузии составил 60 см^3 [Me=70; от 30 до 80]. Значения объемной скорости кровотока *CBF* снижались в зоне ишемии в среднем до 15–20 мл/100 г/мин (при норме 45–55 мл/100г/мин), объем кровотока *(CBV)* сохранялся симметричным либо снижался не ниже 1,5 мл/100г (при норме 2–3 мл/100 г), среднее время транзита крови *(MTT)* увеличивалось до 7–8 с (при норме не более 6 с). Снижение перфузии головного мозга в бассейне тромбированной артерии, а также наличие диффузионно-перфузионной разницы являлось одним из важных критериев отбора пациентов на хирургическое лечение. Наличие очагов ишемии по данным КТ и МРТ в режиме *DWI* объемом более 50 см^3 являлось противопоказанием для ранней реваскуляризации в связи с высоким риском геморрагических осложнений (рис. 1).

Показанием к реваскуляризирующему вмешательству при неполном тромбозе ВСА служит наличие флотирующего тромба в просвете экстракраниального отдела ВСА или снижение перфузии ипсилатерального каротидного бассейна. Пятерым пациентам выполнена ТИЭ и одному — каротидное стентирование в первые 24 ч от начала инсульта. Пациентам с протяженным пристеночным тромбозом (*N*=4), отсутствием нарушений перфузии проводили консервативное лечение с применением антиагрегантов и антикоагулянтов.

Показанием для хирургического лечения острого полного тромбоза ВСА являлись: наличие очаговой неврологической симптоматики, снижение перфузии пораженного полушария, сохраненная зона пенумбры в очаге инсульта (диффузионно-перфузионная разница по *DWI*/*DSC*, *DWI*/ОФЭКТ, КТ/ОФЭКТ более 120%). ТИЭ из устья ВСА выполняли в первые 12 ч после инсульта при доказанной проходимости интракраниальных сегментов ВСА, ТИЭ проведена 2 больным. Пациентам с протяженным полным тромбозом и поражением интракраниального отдела ВСА выполняли экстра-интракраниальный микроанастомоз (ЭИКМА) с целью обходного шунтирования области гипоперфузии головного мозга. Операцию проводили в первые 14 сут ОНМК, М=5,7 [Me=3,5; 1–14]. При заинтересованности одной доли головного мозга использовали

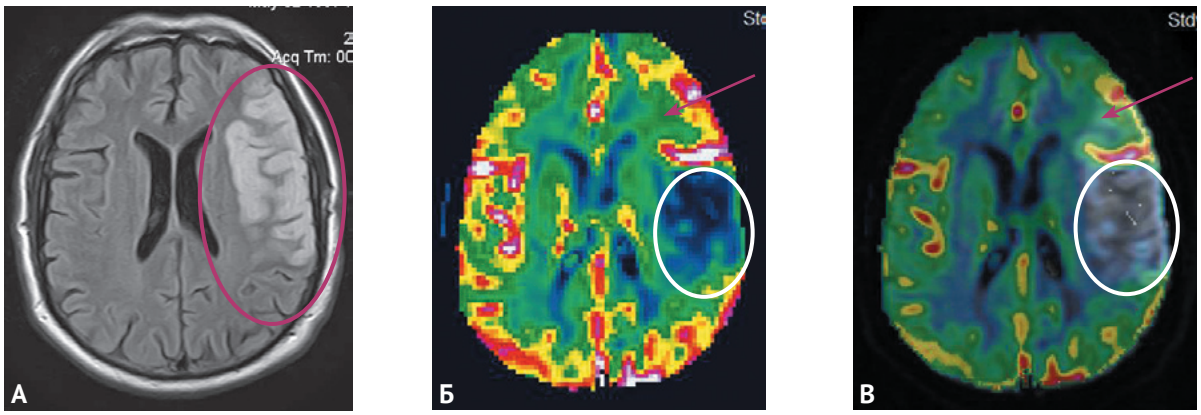

Рис. 1. МРТ пациента с ОНМК по ишемическому типу в бассейне левой средней мозговой артерии, давность ОНМК — 2 ч. *А* — *FLAIR*, определяются ишемические изменения левой лобно-височной области в виде повышенной интенсивности (ишемия обведена овальной линией); *Б* – МР-перфузия (*DSC*), *CBF* карта (В) демонстрируют значительно меньший объем необратимых ишемических изменений (обведены овальной линией), чем МР-диффузия, зона частично обратимой ишемии (пенумбра) указана красными стрелками; *В* — наложение карты *CBF* на МР-диффузию, зона необратимой ишемии обведена в овальную линию, зона пенумбры указана красной стрелкой.
Примечания: МРТ — магнитно-резонансная томограмма; ОНМК — острое нарушение мозгового кровообращения

стандартную методику ЭИКМА, при нарушении перфузии в двух и более долях использовали «двуствольный» анастомоз *(double-barrel bypass)*. Оперированы 13 пациентов, 3 из которых выполнен «двуствольный анастомоз». Двум пациентам операция проведена на 2-е и 3-и сут после внутривенного тромболизиса.

Противопоказаниями к хирургическому лечению считали угнетение уровня бодрствования ниже умеренного оглушения, наличие очага ишемии по КТ/*DWI* объемом более 50 см^3 или геморрагического пропитывания вещества головного мозга, отсутствие нарушений перфузии и зоны пенумбры, первые сутки после выполнения внутривенного тромболизиса.

В послеоперационном периоде пациентам назначали стандартную антиагрегантную терапию. Пациентам после ТИЭ также назначали гепарин по 12000 Ед/сут в течение 3 сут, пациенту с каротидным стентированием — клопидогрель 75 мг/сут. Залогом успеха считали раннюю послеоперационную активизацию пациента. Среди контрольных методов исследования использовали триплексное сканирование проекции каротидной реконструкции и ЭИКМА, МР-перфузию, КТ-перфузию или ОФЭКТ.

Исходы лечения оценивали с помощью шкалы исходов Глазго (ШИГ), шкал инсульта (*NIHSS*, *mRS*, ИМР) при выписке пациента из стационара. Отличными результатами считали исход 5 баллов по ШИГ, хорошими — 4 балла, удовлетворительными — 3 балла, неудовлетворительными — 1–2 балла. Результаты исследования обработаны с помощью программы *Statistica* 10.0, использованы методы параметрической и непараметрической статистики.

РЕЗУЛЬТАТЫ И ОБСУЖДЕНИЕ

Среди оперированных пациентов отличные результаты получены у 7 (33,4%), хорошие — у 11 (52,3%), удовлетворительные — у 3 (14,3%). Смертельных исходов не было. Отмечена положительная динамика функциональных исходов. На момент выписки пациентов из стационара неврологический дефицит в среднем регрессировал у пациентов на 4,85 балла по *NIHSS*, 1,4 балла — по *mRS* и 2,3 балла — по ИМР (таблица).

У неоперированных пациентов статистически значимой разницы в изменении неврологического дефицита при поступлении и выписке получено не было: восстановление по *NIHSS* составило 1,7 балла, по *mRS* — 0,4 балла, по ИМР — 0,9 (p<0,05). Однако у всех 4 больных, пролеченных консервативно, при контрольных исследованиях отмечены постепенная реканализация ВСА и уменьшение пристеночного тромбоза (рис. 2).

Таблица
Динамика функциональных исходов

Тяжесть состояния пациентов	Баллы		Различия
	До операции	После операции	
По шкале *NIHSS*	7,75	2,9	4,85 (Z=1,99; p=0,046)*,**
По шкале Рэнкина	3,2	1,8	1,4 (Z=1,6; p=0,1)*
Индекс мобильности Ривермид	9,8	12,1	2,3 (Z=0,0; p=1,0)*

Примечания: * — критерий Манна–Уитни для независимых величин;
** — статистически значимые различия в группах

Тромбинтимэктомию выполняли у 4 (57,1%) пациентов с помощью классической артериотомии, эндартерэктомии и тромбинтимэктомии, пластики расширяющей заплатой, у 3 других (42,9%) — эверси-

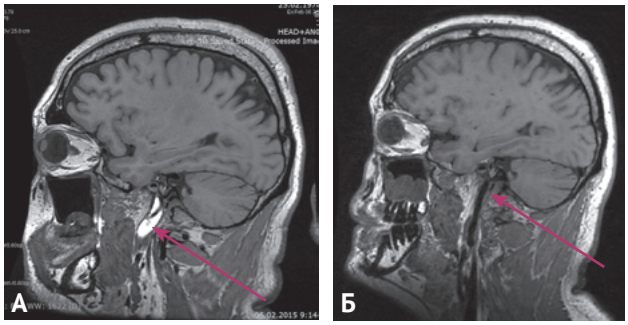

Рис. 2. Исследования пациента с диссекцией и тромбозом экстракраниального отдела внутренней сонной артерии. Больной не оперирован. Магнитно-резонансная томография головного мозга (Т1 режим): *А* — 1-е сут инсульта. Визуализируются диссекция и тромбоз левой внутренней сонной артерии (стрелка); *Б* —через 2 мес. Отчетливая положительная динамика реканализации тромбоза левой внутренней сонной артерии (стрелка)

Sklifosovsky Journal of Emergency Medical Care. 2017; 6(2): 110–117. DOI: 10.23934/2223-9022-2017-6-2-110-117

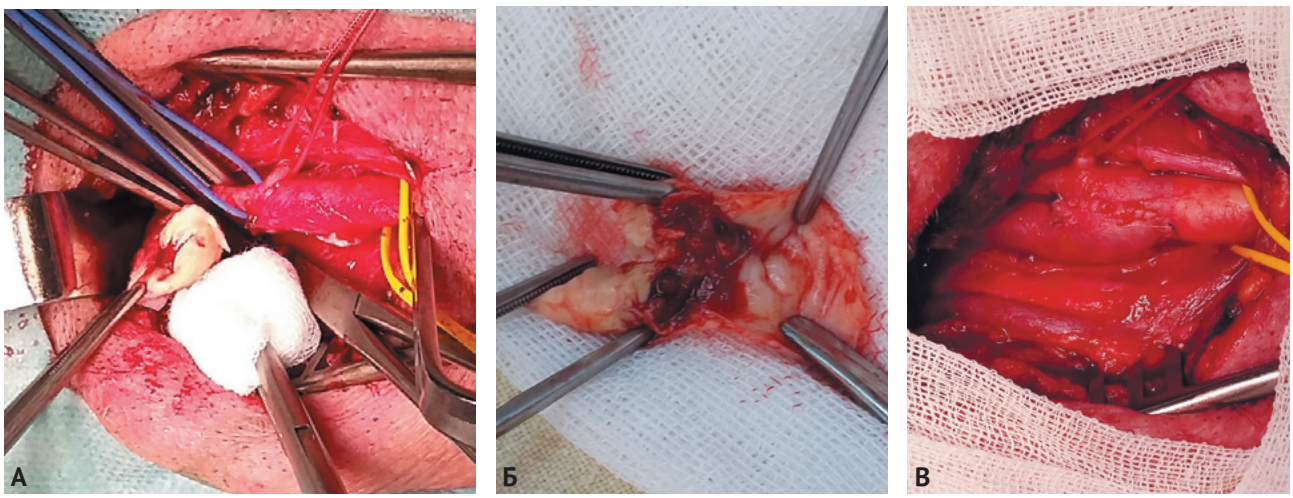

Рис. 3. Интраоперационные фотографии. Эверсионная тромбинтимэктомия при полном тромбозе правой внутренней сонной артерии (6 ч от начала заболевания). *А* — отсечение правой внутренней сонной артерии от устья, визуализируется тромб в просвете артерии; *Б* — удаленная атеросклеротическая бляшка с изъязвленной стенкой и тромбозом; *В* — бифуркация правой общей сонной артерии после ее реконструкции

онным способом. В 4 наблюдениях (57,1%) использовали катетер Фогарти, в 3 (42,9%) — внутрипросветный шунт (рис. 3).

Ретроградный кровоток получен у всех 7 пациентов, объемный кровоток после реконструкции артерии увеличился в среднем на 50,8% от исходного и составил 130 (М) [27; 200] мл/мин. Ретромбоз в послеоперационном периоде отмечен у 2 пациентов (28,6%) с неполным пристеночным тромбозом до операции. Стентирование ВСА у пациента с неполным протяженным тромбозом также осложнилось повторным тромбозом с последующей спонтанной реканализацией. Следует отметить, что ретромбоз ВСА сопровождался преходящим углублением неврологического дефицита только у одного пациента (33,3%).

Операцию ЭИКМА выполняли по классической методике из дугообразного или линейного разреза кожи и наложения анастомоза между ветвью или ветвями поверхностной височной артерии и корковыми ветвями средней мозговой артерии по типу «конец в бок». В 3 наблюдениях для разметки области трепанации черепа, поиска и планирования артерии(ий) донора и артерии(ий) реципиента использовали нейронавигацию, что позволило выбрать артерию-реципиент в зоне гипоперфузии головного мозга и провести прицельную реваскуляризацию заинтересованного(ых) региона(ов) (рис. 4) [16].

Хорошая проходимость артериальных анастомозов отмечена у 12 пациентов (92,3%): средние значения линейной скорости кровотока по анастомозу составило 47,4 [15; 97] см/с, объемной скорости кровотока при интраоперационной флоуметрии — 19,8 [3; 74] мл/мин. Геморрагических осложнений не было. В одном наблюдении на 5-е сут после операции у пациентки диагностировали острый инфаркт миокарда, регрессировавший на фоне консервативного лечения.

В послеоперационном периоде у 16 пациентов (76,2%) отмечено улучшение кровоснабжения головного мозга по данным перфузионных методик и уменьшение зоны гипоперфузии в среднем на 20,5% [15; 30] (рис. 5).

При контрольной ангиографии и УЗИ анастомоза в послеоперационном периоде ЭИКМА функционировали у 11 пациентов (84,6%) (рис. 6).

При анализе зависимостей исходов лечения выявлена статистически значимая связь между возрастом, исходным неврологическим дефицитом пациентов и сроками операции (p<0,05). Восстановление очагового

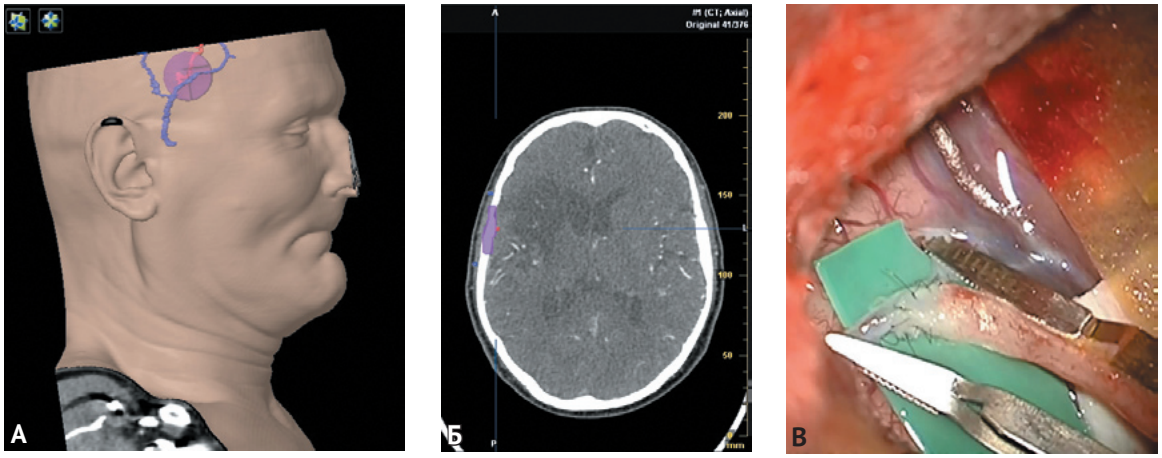

Рис. 4. Интраоперационные фотографии. *А, Б* — предоперационное планирование операционного доступа, поиск артерий — донора и реципиента в процессе безрамной навигации; *В* — выполнение экстра-интракраниального анастомоза с использованием нейронавигации

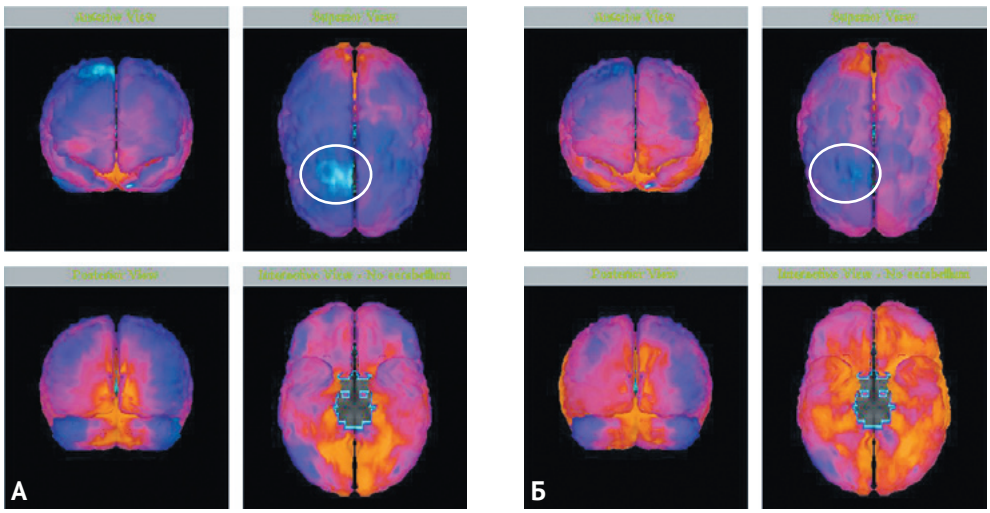

Рис. 5. Перфузия головного мозга у пациента с острым инсультом, вызванным тромбозом правой внутренней сонной артерии. Однофотонная эмиссионная компьютерная томография: *А* — 3*D* реконструкция, 2-е сут острого нарушения мозгового кровообращения. Очаг гипоперфузии в правой лобной доле (отмечен белым эллипсом); *Б* — 5-е сут после наложения экстра-интракраниального анастомоза. Отмечается уменьшение очага гипоперфузии

неврологического дефицита у пациентов старческого возраста (>75 лет) проходило медленнее (x^2 с поправкой *Yates*, p=0,043); регресс неврологического дефицита был более выраженным у пациентов со значительными очаговыми нарушениями (x^2 с поправкой *Yates*, p=0,037); пациенты, оперированные в первые 3 сут заболевания, имели лучшие исходы (x^2 с поправкой *Yates*, p=0,027) — рис. 7.

Улучшение перфузии головного мозга также считалось независимым предиктором эффективного устранения неврологического дефицита в послеоперационном периоде (x^2 с поправкой *Yates*, p=0,031) — рис. 8. Однако статистически значимой связи между величиной объемного кровотока по ЭИКМА (а также по восстановленной ВСА), длительностью операции, полом пациентов, объемом ишемии по КТ при поступлении, наличием соматической патологии и исходами получено не было (p>0,05).

Применение дуплексного сканирования позволяет диагностировать неполный тромбоз ВСА в 62,5–100% наблюдений, а дигитальная субтракционная ангиография, КТ- или МР-ангиография — в 82–100% [1, 5]. В нашей работе мы использовали ультразвуковое исследование как скрининговый метод, позволяющий диагностировать поражение экстракраниальной части ВСА, а методом, позволяющим уточнить характер и протяженность тромбоза, являлась церебральная, компьютерная или магнитно-резонансная томография.

До сих пор нет единой точки зрения о тактике лечения пристеночного тромбоза ВСА [1, 5, 6]. Существуют мнения о необходимости консервативного ведения таких пациентов [1, 6]. Так, *Y. Inatomi et al.* наблюдали 14 пациентов с ишемическим инсультом и пристеночным тромбозом ВСА. Пациентов лечили консервативно с хорошими результатами [6]. А.О. Чечёткин и соавт. проанализировали исходы лечения 6 пациентов, 4 из которых получали антикоагулянтную и антиагрегантную терапию, 2 — хирургическое лечение. Повторный тромбоз был отмечен у одного больного (50%) после выполнения ТИЭ. В группе неоперированных больных у 3 пациентов (75%) достигнут положительный эффект и регресс тромба в течение одного месяца лечения [1].

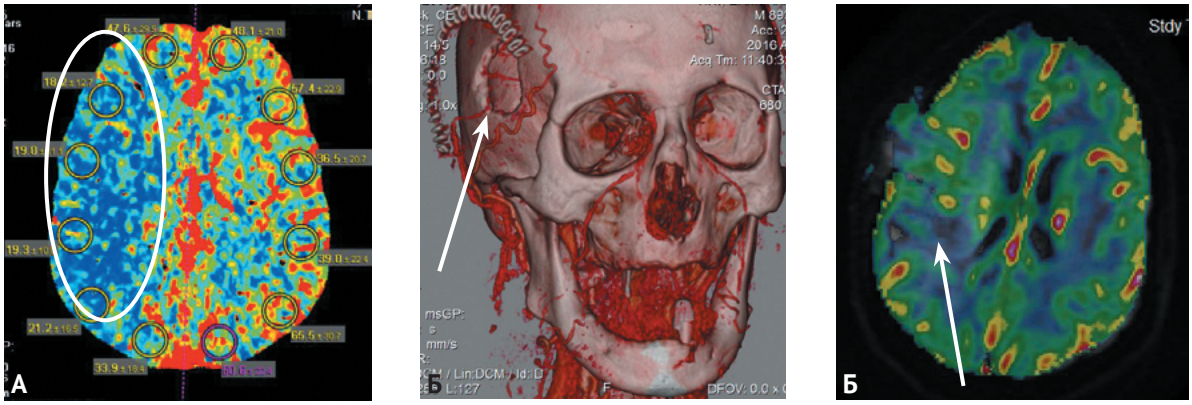

Рис. 6. Исследование пациента Е., 50 лет, тромбоз правой внутренней сонной артерии. *А* — КТ-перфузия в день поступления (1-е сут после острого нарушения мозгового кровообращения): на нативной КТ головного мозга очаговые изменения не выявлены, при КТ-перфузии отмечается снижение *CBF* в коре и белом веществе правого полушария до 18 мл/100 г/мин (на 51% в сравнении с противоположной стороной); *Б* — КТ-ангиография, 17-е сут после наложения экстра-интракраниального анастомоза справа: анастомоз функционирует, указан стрелкой; *В* — МР-перфузия головного мозга *(DSC)*, 17-е сутки после наложения экстра-интракраниального анастомоза: при наложении *CBF* на карту диффузии определяется значительное уменьшение зоны гипоперфузии, зона необратимой ишемии указана стрелкой

E. Ferrero et al., напротив, использовали хирургическое лечение у 16 пациентов с флотирующим тромбозом бифуркации ВСА. Всем пациентам выполнена экстренная ТИЭ. У 75% пациентов отмечено улучшение неврологической симптоматики, послеоперационная летальность составила 6,25% [5]. В нашем исследовании повторный тромбоз ВСА отмечен у 3 пациентов, оперированных по поводу неполного тромбоза ВСА: в 2 наблюдениях после ТИЭ, в одном — после каротидного стентирования. Пациенты, которых не оперировали, подобных осложнений не имели. По нашему мнению, хирургическому лечению должны подлежать только флотирующие пристеночные тромбозы ВСА, имеющие высокий риск эмболии в головной мозг.

Остается нерешенным также вопрос о безопасности выполнения ТИЭ после проведения тромболизиса и наличии остаточного значимого стеноза ВСА тромботическими массами [6, 17, 18]. *M. Rubiera et al.* установили, что остаточный выраженный стеноз сонной артерии становится независимым предиктором ранней окклюзии прецеребральных и интракраниальных артерий [19]. *G. Leseche и J.E. Crozier* отмечают безопасность выполнения каротидной эндартерэктомии в сроки от первых до 22-х суток после проведения тромболизиса. Авторы отметили отсутствие летальности и серьезных осложнений [17, 18]. В своей серии наблюдений мы не встретили осложнений у пациентов, оперированных на 2-е и 3-и сутки после внутривенного тромболизиса.

Рандомизированных исследований, посвященных открытой ТИЭ при острых полных тромбозах ВСА, пока нет. *G.C. Kasper et al.* показали успешные результаты ТИЭ у 39 пациентов в первые 12 ч от начала ишемического эпизода. Восстановление антеградного кровотока по ВСА получено у 83% пациентов. Частичный или полный регресс неврологической симптоматики отмечен у 48% пациентов, нарастание неврологического дефицита — у 7%, геморрагическая трансформация инсульта, послужившая причиной смертельного исхода, развилась у 3,6% [2]. *B.T. Weis-Müller et al.* указывают на необходимость определения диффузионно-перфузионной разницы и проходимости супраклиноидных отделов ВСА у пациентов с острым инсультом [3]. *J.P. Berthet et al.* рекомендуют выполнять ТИЭ в первые 6 ч от развития окклюзии ВСА, использовать внутрипросветное шунтирование и расширяющую пластику артерии у всех пациентов [20]. В своей работе нам также удалось получить ретроградный кровоток и восстановить магистральный поток крови у всех 5 пациентов с полным тромбозом ВСА. ТИЭ выполняли в первые 24 ч после окклюзии, в случае сохраненного кровотока по интракраниальным отделам ВСА. Хорошее функциональное восстановление (более чем на 4 балла по *NIHSS*) отмечено у 4 пациентов (80%), геморрагических осложнений не было.

Пациенты с острым ишемическим инсультом, имеющие острую окклюзию ВСА, при невозможности выполнения открытой или эндоваскулярной тромбэктомии, могут рассматриваться в качестве кандидатов для проведения экстренных шунтирующих операций [13, 21, 22]. Основным хирургическим вмешательством у данной категории больных по настоящее время остается ЭИКМА [13, 14, 21, 22].

Одним из недавних крупных исследований является работа *T. Horiuchi et al.*, в которой авторы описали опыт выполнения ЭИКМА у 59 пациентов с острым

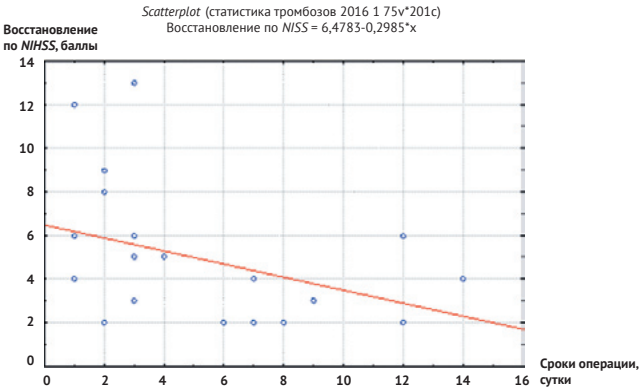

Рис. 7. График рассеяния *(Scatterplot)*. Ось ординат — значения разницы баллов по *NIHSS* у пациентов в до- и послеоперационном периоде (восстановление неврологического статуса в уменьшении баллов). Ось абсцисс — сроки операции в сутках от возникновения инсульта. График демонстрирует обратную зависимость между сроками операции и выраженностью регресса неврологического дефицита у пациентов в послеоперационном периоде

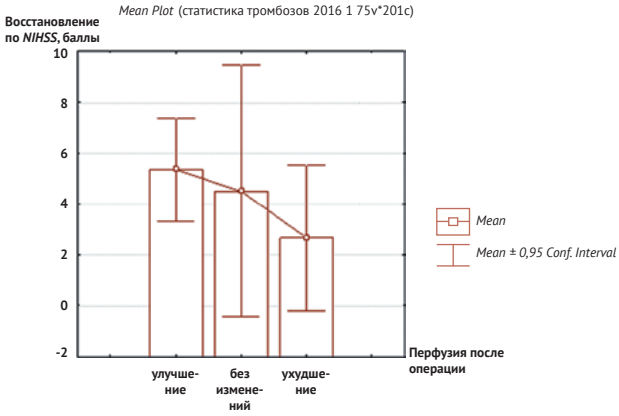

Рис. 8. График зависимости устранения неврологического дефицита (ось ординат) от изменений перфузии головного мозга в послеоперационном периоде (ось абсцисс). Лучшее устранение неврологического дефицита отмечено у пациентов с улучшением перфузии головного мозга в послеоперационном периоде

инсультом, инсультом в ходу и *"crescendo"* ТИА. У 19 больных (32,3%) выявлена острая окклюзия ВСА, у 40 пациентов (67,7%) — окклюзия средней мозговой артерии (СМА). Операцию проводили в первые двое суток 35 больным (58,6%). В послеоперационном периоде у 40 пациентов (69%) отмечен частичный или полный регресс симптоматики. Исследователи отметили 6,9% больших (инсульты, инфаркты миокарда) и 6,9% малых (ТИА, поражения черепно-мозговых нервов, подкожные гематомы) осложнений. Авторы указывают на то, что пол, возраст, сторона поражения, заинтересованная артерия, количество анастомозов, выполненных у одного пациента, не влияли на исход заболевания [21]. В другом крупном проспективном исследовании *Y. Yoshimoto et al.* сравнили результаты лечения 35 оперированных и 35 неоперированных пациентов с острыми ишемическими нарушениями. Через 7 сут после ЭИКМА уменьшение неврологического дефицита отмечено у 15 пациентов (43%), а в группе неоперированных больных — у 10 (29%). Отдаленные

результаты лечения у пациентов с выраженным неврологическим дефицитом были значительно лучше в «хирургической» группе [13]. Мы выполнили ЭИКМА 13 пациентам с тромбозом ВСА в первые 14 сут острого инсульта и наблюдали уменьшение неврологического дефицита у 10 пациентов (76,9%), что соответствовало улучшению перфузии головного мозга по данным КТ-, МР-перфузии или ОФЭКТ.

ЗАКЛЮЧЕНИЕ

Таким образом, хирургический метод лечения острых тромбозов ВСА становится одним из эффективных методов лечения пациентов с острым ишемическим инсультом. В сравнении с другими известными способами лечения, такими как внутривенный тромболизис и эндоваскулярная тромбэкстракция, хирургическую реваскуляризацию головного мозга возможно выполнять в сроки до 14 сут после ОНМК с хорошим функциональным результатом и минимальным количеством осложнений. Хирургический метод лечения применим уже на 2-е сут после проведения внутривенного тромболизиса (в случае его неэффективности).

ВЫВОДЫ

1. Экстренную тромбинтимэктомию необходимо выполнять пациентам с флотирующим тромбозом внутренней сонной артерии и высоким риском эмболии в головной мозг. Пациентам с пристеночным тромбозом внутренней сонной артерии показано консервативное лечение.

2. Ранняя хирургическая реваскуляризация у пациентов с полным тромбозом внутренней сонной артерии в остром периоде острого нарушения мозгового кровообращения улучшает функциональные исходы на 62,6%. Правильный отбор пациентов на операцию с учетом оценки перфузии головного мозга и зоны пенубры позволяет снизить риск геморрагических осложнений.

3. Пациентам с острым ишемическим инсультом, имеющим острую окклюзию внутренней сонной артерии, при невозможности выполнения открытой или эндоваскулярной тромбэктомии в первые 12 ч могут быть успешно проведены экстренные шунтирующие операции на 2–14-е сут острого нарушения мозгового кровообращения.

4. Операции тромбинтимэктомии и экстра-интракраниального анастомозов позволяют частично или полностью восстановить кровоснабжение головного мозга у 76,2% пациентов, тем самым улучшая эффективность лечения и прогноз заболевания (p<0,05).

ЛИТЕРАТУРА

1. *Чечёткин А.О., Лагода О.В.* Неполный тромбоз сонных артерий при остром ишемическом инсульте. Анналы клинической и экспериментальной неврологии. 2007; 1(3): 19–24.
2. *Kasper G.C., Wladis A.R., Lohr J.M., et al.* Carotid thromboendarterectomy for recent total occlusion of the internal carotid artery. J Vasc Surg. 2001; 33(2): 242–250. PMID: 11174774. DOI: 10.1067/mva.2001.112213.
3. *Weis-Müller B.T., Huber R., Spivak-Dats A., et al.* Symptomatic acute occlusion of the internal carotid artery: Reappraisal of urgent vascular reconstruction based on current stroke imaging. J Vasc Surg. 2007; 47(4): 752–759. PMID: 18280091. DOI: 10.1016/j.jvs.2007.11.042.
4. *Покровский А.В. (ред.)* Клиническая ангиология. Т. 1. М.: Медицина, 2004. 808 с.
5. *Ferrero E., Ferri M., Viazzo A., et al.* Free-Floating Thrombus in the Internal Carotid Artery: Diagnosis and Treatment of 16 Cases in a Single Center. Ann Vasc Surg. 2011; 25(6): 805–812. PMID: 21621967. DOI: 10.1016/j.avsg.2011.02.030.
6. *Inatomi Y., Mori A., Yonehara T., et al.* Mobile thrombi in the cervical carotid artery. Rinsho Shinkeigaku. 2005; 45(10): 711–716. PMID: 16318364.
7. *Крылов В.В., Лукьянчиков В.А.* Хирургическая реваскуляризация головного мозга при остром инсульте. Журнал неврологии и психиатрии. 2014; 12 (Вып. 2. Инсульт): 46–52.
8. *Крылов В.В., Леменев В.Л., Мурашко А.А. и др.* Лечение пациентов с атеросклеротическим поражением брахиоцефальных артерий в сочетании с интракраниальными аневризмами. Нейрохирургия. 2013; 2: 80–85.
9. *Bartoli M.A, Squarcioni C., Nicoli F., et al.* Early carotid endarterectomy after intravenous thrombolysis for acute ischaemic stroke. Eur J Vasc Endovasc Surg. 2009; 37(5): 512–518. PMID: 19231256. DOI: 10.1016/j.ejvs.2008.12.018.
10. *Flint A.C., Duckwiler G.R., Budzik R.F., et al.* Mechanical thrombectomy of intracranial internal carotid occlusion: pooled results of the MERCI and Multi MERCI part I trials. Stroke. 2007; 38(4): 1274–1280. PMID: 17332445. DOI: 10.1161/01.STR.0000260187.33864.a7.
11. *Murata T., Horiuchi T., Nitta J., et al.* Urgent open embolectomy for cardioembolic cervical internal carotid artery occlusion. Neurosurg Rev. 2010; 33(3): 341–348. PMID: 20306106. DOI: 10.1007/s10143-010-0252-y.
12. *Horiuchi T., Nitta J., Ogiwara T., et al.* Outcome predictors of open embolectomy in middle cerebral artery occlusion. Neurol Res. 2009; 31(9): 892–894. PMID: 19138466. DOI: 10.1179/174313209X382494.
13. *Yoshimoto Y., Kwak S.* Superficial temporal artery-middle cerebral artery anastomosis for acute cerebral ischemia: the effect of small augmentation of blood flow. Acta Neurochir (Wien). 1995; 137(3–4): 128–137. PMID: 8789652.
14. *Mracek J., Mork J., Stepanek D., et al.* Urgent extracranial-intracranial bypass in the treatment of acute hemodynamic ischemic stroke: case report. J Neurol Surg. A Cent Eur Neurosurg. 2013; 74(5): 325–331. PMID: 23307304. DOI: 10.1055/s-0032-1331381.
15. *Sakai K., Nitta J., Horiuchi T., et al.* Emergency revascularization for acute main-trunk occlusion in the anterior circulation. Neurosurg Rev. 2008; 31(1): 69–76. PMID: 17957395. DOI: 10.1007/s10143-007-0116-2.
16. *Лукьянчиков В.А., Каландари А.А., Далибалдян В.А. и др.* Возможность выполнения экстра-интракраниального микроанастомоза с использованием системы безрамной нейронавигации. Нейрохирургия. 2014; 2: 66–72.
17. *Leseche G., Alsac J.M., Houbbalah R., et al.* Carotid endarterectomy in the acute phase of stroke-in-evolution is safe and effective in selected patients. J Vasc Surg. 2012; 55(3): 701–707. PMID: 22070936. DOI: 10.1016/j.jvs.2011.09.054.
18. *Crozier J.E., Reid J., Welch G.H., et al.* Early carotid endarterectomy following thrombolysis in the hyperacute treatment of stroke. Br J Surg. 2011; 98(2): 235–238. PMID: 20957669. DOI: 10.1002/bjs.7306.
19. *Rubiera M., Alvarez-Sabín J., Ribo M., et al.* Predictors of early arterial reocclusion after tissue plasminogen activator-induced recanalization in acute ischemic stroke. Stroke. 2005; 36(7): 1452–1456. PMID: 15947260. DOI: 10.1161/01.STR.0000170711.43405.81.
20. *Berthet J.P., Marty-Ane C.H., Picard E., et al.* Acute carotid artery thrombosis: description of 12 surgically treated cases. Ann Vasc Surg. 2005; 19(1): 11–18. PMID: 15714361, DOI: 10.1007/s10016-004-0074-x.
21. *Horiuchi T., Nitta J., Ishizaka S., et al.* Emergency EC-IC bypass for symptomatic atherosclerotic ischemic stroke. Neurosurg Rev. 2013; 36(4): 559–564. PMID: 23821132. DOI: 10.1007/s10143-013-0487-5.
22. *Hwang G., Oh C.W., Bang J.S., et al.* Superficial Temporal Artery to Middle Cerebral Artery Bypass in Acute Ischemic Stroke and Stroke in Progress. Neurosurgery. 2011; 68(3): 723–730. PMID: 21311299. DOI: 10.1227/NEU.0b013e318207a9de.

REFERENCES

1. Chechetkin A.O., Lagoda O.V. Partial thrombosis of carotid arteries in acute ischemic stroke. *Annaly klinicheskoy i eksperimental'noy nevrologii.* 2007; 1(3): 19–24. (In Russian).
2. Kasper G.C, Wladis A.R., Lohr J.M., et al. Carotid thromboendarterectomy for recent total occlusion of the internal carotid artery. *J Vasc Surg.* 2001; 33(2): 242–250. PMID: 11174774. DOI: 10.1067/mva.2001.112213.
3. Weis-Müller B.T., Huber R., Spivak-Dats A., et al. Symptomatic acute occlusion of the internal carotid artery: Reappraisal of urgent vascular reconstruction based on current stroke imaging. *J Vasc Surg*. 2007; 47(4): 752–759. PMID: 18280091. DOI: 10.1016/j.jvs.2007.11.042.
4. Pokrovskiy A.V., ed. Clinical angiology. Vol. 1. Moscow: Meditsina Publ., 2004. 808 p. (In Russian).

5. Ferrero E., Ferri M., Viazzo A., et al. Free-Floating Thrombus in the Internal Carotid Artery: Diagnosis and Treatment of 16 Cases in a Single Center. *Ann Vasc Surg.* 2011; 25(6): 805–812. PMID: 21621967. DOI: 10.1016/j.avsg.2011.02.030.
6. Inatomi Y., Mori A., Yonehara T., et al. Mobile thrombi in the cervical carotid artery. *Rinsho Shinkeigaku.* 2005; 45(10): 711–716. PMID: 16318364.
7. Krylov V.V., Luk'yanchikov V.A. Cerebral revascularization for the treatment of patients with acute ischemic. *Zhurnal nevrologii i psikhiatrii*. 2014; 12 (Vol. 2 Stroke): 46–52. (In Russian).
8. Krylov V.V., Lemenev V.L., Murashko A.A., et al. Treatment of patient with atherosclerotic damage of brachiocephalic arteries combined with intracranial aneurysms. Neyrokhirurgiya. 2013; 2: 80–85. (In Russian).
9. Bartoli M.A, Squarcioni C., Nicoli F., et al. Early carotid endarterectomy after intravenous thrombolysis for acute ischaemic stroke. *Eur J Vasc Endovasc Surg.* 2009; 37(5): 512–518. PMID: 19231256. DOI: 10.1016/j.ejvs.2008.12.018.
10. Flint A.C., Duckwiler G.R., Budzik R.F., et al. Mechanical thrombectomy of intracranial internal carotid occlusion: pooled results of the MERCI and Multi MERCI part I trials. *Stroke*. 2007; 38(4): 1274–1280. PMID: 17332445. DOI: 10.1161/01.STR.0000260187.33864.a7.
11. Murata T., Horiuchi T., Nitta J., et al. Urgent open embolectomy for cardioembolic cervical internal carotid artery occlusion. *Neurosurgl Rev.* 2010; 33(3): 341–348. PMID: 20306106. DOI: 10.1007/s10143-010-0252-y.
12. Horiuchi T., Nitta J., Ogiwara T., et al. Outcome predictors of open embolectomy in middle cerebral artery occlusion. *Neurol Res*. 2009; 31(9): 892–894. PMID: 19138466. DOI: 10.1179/174313209X382494.
13. Yoshimoto Y., Kwak S. Superficial temporal artery-middle cerebral artery anastomosis for acute cerebral ischemia: the effect of small augmentation of blood flow. *Acta Neurochir (Wien).* 1995; 137(3–4): 128–137. PMID: 8789652.
14. Mracek J., Mork J., Stepanek D., et al. Urgent extracranial-intracranial bypass in the treatment of acute hemodynamic ischemic stroke: case report. *J Neurol Surg A Cent Eur Neurosurg.* 2013; 74(5): 325–331. PMID: 23307304. DOI: 10.1055/s-0032-1331381.
15. Sakai K., Nitta J., Horiuchi T., et al. Emergency revascularization for acute main-trunk occlusion in the anterior circulation. *Neurosurg Rev*. 2008; 31(1): 69–76. PMID: 17957395. DOI: 10.1007/s10143-007-0116-2.
16. Luk'yanchikov V.A., Kalandari A.A., Dalibaldyan V.A., et al. The performance of extracranial-intracranial bypass using the frameless neuronavigation system. *Neyrokhirurgiya*. 2014; 2: 66–72. (In Russian).
17. Leseche G., Alsac J.M., Houbbalah R., et al. Carotid endarterectomy in the acute phase of stroke-in-evolution is safe and effective in selected patients. *J Vasc Surg.* 2012; 55(3): 701–707. PMID: 22070936. DOI: 10.1016/j.jvs.2011.09.054.
18. Crozier J.E., Reid J., Welch G.H., et al. Early carotid endarterectomy following thrombolysis in the hyperacute treatment of stroke. *Br J Surg*. 2011; 98(2): 235–238. PMID: 20957669. DOI: 10.1002/bjs.7306.
19. Rubiera M, Alvarez-Sabín J, Ribo M., et al. Predictors of early arterial reocclusion after tissue plasminogen activator-induced recanalization in acute ischemic stroke. *Stroke*. 2005; 36(7): 1452–1456. PMID: 15947260. DOI: 10.1161/01.STR.0000170711.43405.81.
20. Berthet J.P., Marty-Ane C.H., Picard E., et al. Acute carotid artery thrombosis: description of 12 surgically treated cases. *Ann Vasc Surg*. 2005; 19(1): 11–18. PMID: 15714361. DOI: 10.1007/s10016-004-0074-x.
21. Horiuchi T., Nitta J., Ishizaka S. et al. Emergency EC-IC bypass for symptomatic atherosclerotic ischemic stroke. *Neurosurg Rev*. 2013; 36(4): 559–564. PMID: 23821132. DOI: 10.1007/s10143-013-0487-5.
22. Hwang G., Oh C.W., Bang J.S. et al. Superficial Temporal Artery to Middle Cerebral Artery Bypass in Acute Ischemic Stroke and Stroke in Progress. Neurosurgery. 2011; 68(3): 723–730. PMID: 21311299. DOI: 10.1227/NEU.0b013e318207a9de.

Received on 09.11.2016 **Поступила 09.11.2016**

POSSIBILITIES OF SURGICAL CORRECTION OF INTERNAL CAROTID ARTERY THROMBOSIS IN PATIENTS WITH ACUTE ISCHEMIC STROKE

V.A. Lukyanchikov[1], E.V. Udodov[1,2], N.A. Polunina[1,2], A.S. Tokarev[1], V.A. Dalibaldyan[1,2]*, O.Y. Nakhabin[1], E.V. Grigoryeva[2], Y.I. Shatokhina[1], N.Y. Kudryashova[1], G.K. Guseynova[1], E.A. Khodykin[1,2], V.G. Dashyan[1,2], V.L. Lemenyov[1], V.V. Krylov[1,2]

[1] **N.V. Sklifosovsky Research Institute for Emergency Medicine of the Moscow Health Department, Russian Federation**
[2] **Moscow State University of Medicine and Dentistry n.a. A.I. Yevdokimov, Moscow**

* **Contacts:** Vaan Ashikovich Dalibaldyan, assistant of the Department of Neurosurgery and Neural Resuscitation of Moscow State University of Medicine and Dentistry n.a. A.I. Yevdokimov. E-mail: dalvahan@mail.ru

OBJECTIVE To estimate the efficacy of surgical treatment of internal carotid artery (ICA) thrombosis in patients suffered from acute ischemic stroke (AIS).

MATERIAL AND METHODS Author operated 25 patients suffered from AIS and ICA thrombosis from 01 Feb, 2014 till 31 Aug, 2016 in Neurosurgical Department of N.V. Sklifosovsky Research Institute for Emergency Medicine. Among them, 15 patients had total thrombosis of ICA and were operated on, 10 patients had partial mural thrombosis or floating thrombus (6 patients were operated on). There were 7 thrombectomies with the removal of intima, 13 superficial temporal artery (STA)-middle cerebral artery (MCA) bypasses, 1 ICA stent installation.

RESULTS The excellent outcomes were seen in 7 (33.4%) patients, good outcomes — in 11 (52.3%) and satisfactory outcomes were observed in 3 (14.3%) patients. The improvement of functional deficit in the early post-operative period was 4.85 scores according to NIHSS, 1.2 scores according to Rankin scale and 2.3 scores according to Rivermead mobility index. The regress of neurological deficit was more significant among patients with severe focal disturbances; better outcomes were among patients operated on within first 3 days from an onset of the disease. There was no significant improvement among non-operated patients at the moment of discharge from hospital. Thrombectomy with the removal of intima performed in 2 (40%) patients with partial mural thrombosis was complicated by repeated thrombosis of ICA. The improvement of cerebral blood supply was verified in 16 (76.2%) operated patients according to the data of cerebral perfusion examination.

CONCLUSIONS The early surgical treatment is indicated for patients with acute total thrombosis of ICA. It is possible to perform STA-MCA bypass in case of inability to perform endovascular thrombextraction or open thrombectomy with the removal of intima. The conservative treatment is indicated for patients with partial mural thrombosis while urgent operation is necessary among patient with floating thrombus to decrease the risk of cerebral embolism.

Keywords: ischemic stroke, thrombosis of internal carotid artery, thrombectomy and intima removal, STA-MCA bypass, stent of internal carotid artery.

For citation Lukyanchikov V.A., Udodov E.V., Polunina N.A. et al. Possibilities of surgical correction of internal carotid artery thrombosis in patients with acute ischemic stroke. *Sklifosovsky Journal of Emergency Medical Care.* 2017; 6(2): 110–117. DOI: 10.23934/2223-9022-2017-6-2-110–117 (In Russian)

Conflict of interest Authors declare lack of the conflicts of interests

Acknowledgments The study had no sponsorship