

Применение вено-артериальной экстракорпоральной мембранной оксигенации при синдроме Такоцубо вследствие отравления метадонном

Э.З. Алиев¹ ✉, А.Ю. Симонова^{1, 2, 3}, Д.А. Косолапов¹, М.М. Поцхверия^{1, 2}, А.М. Талызин^{1, 2}, Н.В. Астафьев¹, М.В. Голубева¹, М.А. Жоголева¹, Д.А. Козлов¹, А.Д. Леонова¹, С.С. Петриков¹, Т.Т. Ткешелашвили¹

Региональный сосудистый центр

¹ ГБУЗ «Научно-исследовательский институт скорой помощи им. Н.В. Склифосовского ДЗМ»

129090, Российская Федерация, Москва, Большая Сухареvская пл., д. 3

² ФГБОУ ДПО «Российская медицинская академия непрерывного профессионального образования» МЗ РФ

123242, Российская Федерация, Москва, ул. Баррикадная, д. 2/1, стр. 1

³ ФГБУ «Федеральный научно-клинический центр физико-химической медицины им. акад. Ю.М. Лопухина

Федерального медико-биологического агентства»

119435, Российская Федерация, Москва, ул. Малая Пирогоvская, д. 1а

✉ Контактная информация: Алиев Эльнур Зейнал оглы, врач анестезиолог-реаниматолог отделения реанимации и интенсивной терапии регионального сосудистого центра ГБУЗ «НИИ СП им. Н.В. Склифосовского ДЗМ». Email: mdlnur@icloud.com

ВВЕДЕНИЕ

Отравления опиоидами, включая метадон, занимают одну из ведущих позиций в структуре острых химических отравлений наркотическими средствами и часто сопровождаются тяжёлыми осложнениями, нередко приводящими к смертельному исходу. Одним из таких осложнений является синдром Такоцубо (СТ) — острое состояние, характеризующееся, как правило, обратимой дисфункцией миокарда левого желудочка. Стандартные терапевтические подходы у данных пациентов часто оказываются недостаточно эффективными при развитии серьёзных осложнений, что обуславливает необходимость применения вено-артериальной экстракорпоральной мембранной оксигенации (ВА-ЭКМО). Этот метод служит не только для поддержки жизненно важных функций, но и для коррекции метаболических нарушений, создавая оптимальные условия для восстановления организма.

ЦЕЛЬ

Продемонстрировать клинический опыт применения ВА-ЭКМО при тяжёлом отравлении метадонном, осложнённом развитием СТ.

РЕЗУЛЬТАТЫ

Пациент С., 21 года, был обнаружен дома в состоянии угнетения сознания и дыхания. На момент осмотра бригадой скорой медицинской помощи: уровень сознания и реакции на раздражители снижены (оценка по шкале комы Глазго — 5 баллов), брадикардия, выраженная артериальная гипотензия, признаки аспирации желудочным содержимым. Пациенту оказана первая медицинская помощь, включающая интубацию трахеи, искусственную вентиляцию лёгких и вазопрессорную поддержку. После этого пациент экстренно госпитализирован в отделение реанимации и интенсивной терапии (ОРИТ) городской клинической больницы. Несмотря на проводимую интенсивную терапию, отмечали прогрессирование признаков сердечной и дыхательной недостаточности. На 4-е сутки пациент переведён в ОРИТ регионального сосудистого центра ГБУЗ «НИИ СП им. Н.В. Склифосовского ДЗМ». По результатам инструментальных и лабораторных исследований установлен диагноз: «Отравление метадонном. Синдром Такоцубо. Приобретённый синдром удлинённого QT. Остановка сердца с успешным восстановлением сердечной деятельности. Госпитальная двусторонняя полисегментарная пневмония. Гнойный трахеобронхит. Токсическая энцефалопатия». В связи с развитием рефрактерного кардиогенного шока инициировано применение ВА-ЭКМО.

На 11-е сутки на фоне стойкой стабилизации кардиореспираторной функции пациент успешно отлучён от системы ВА-ЭКМО. На 12-е сутки с момента госпитализации в стационар пациент переведён в профильное токсикологическое ОРИТ для продолжения комплексной терапии. На 31-е сутки пациент в стабильном соматическом состоянии выписан из ГБУЗ «НИИ СП им. Н.В. Склифосовского ДЗМ».

ВЫВОД

Представленное наблюдение демонстрирует высокую эффективность и целесообразность применения вено-артериальной экстракорпоральной мембранной оксигенации при рефрактерном кардиогенном шоке, обусловленном тяжёлым отравлением метадонном с развитием синдрома Такоцубо.

Ключевые слова:

синдром Такоцубо, отравление метадонном, острые отравления, наркотические средства, экстракорпоральная мембранная оксигенация, ВА-ЭКМО, ЭКМО

Ссылка для цитирования	Алиев Э.Э., Симонова А.Ю., Косолапов Д.А., Поцхверия М.М., Тальзин А.М., Астафьев Н.В. и др. Применение вено-артериальной экстракорпоральной мембранной оксигенации при синдроме Такоцубо вследствие отравления метадонном. <i>Журнал им. Н.В. Склифосовского Неотложная медицинская помощь</i> . 2026;15(1):174–183. https://doi.org/10.23934/2223-9022-2026-15-1-174-183
Конфликт интересов	Авторы заявляют об отсутствии конфликта интересов
Благодарность, финансирование	Исследование не имеет спонсорской поддержки

АД — артериальное давление
 ВА-ЭКМО — вено-артериальная экстракорпоральная мембранная оксигенация
 ИВЛ — искусственная вентиляция лёгких
 КАГ — коронарография
 ЛЖ — левый желудочек
 ОКС — острый коронарный синдром
 ООНС — острые отравления наркотическими средствами
 ОРИТ — отделение реанимации и интенсивной терапии
 ОСН — острая сердечная недостаточность

РСЦ — региональный сосудистый центр
 СДЛА — систолическое давление в лёгочной артерии
 СТ — синдром Такоцубо
 ТК — трикуспидальный клапан
 ФВ — фракция выброса
 ЧСС — частота сердечных сокращений
 ЭКГ — электрокардиография
 ЭКМО — экстракорпоральная мембранная оксигенация
 ЭхоКГ — эхокардиография

АКТУАЛЬНОСТЬ

Острые отравления наркотическими средствами (ООНС) остаются одной из наиболее значимых проблем клинической токсикологии. Высокий уровень госпитализаций и летальность в этой группе, часто обусловленные сердечной и (или) дыхательной недостаточностью, подтверждают актуальность проблемы [1–3].

Одну из лидирующих позиций в структуре острых отравлений ООНС занимает передозировка метадонном. Метадон (6-(диметиламино)-4,4-дифенилгептанон-3) — синтетический опиоид, используемый в ряде стран в качестве анальгетика и при лечении наркотической зависимости. В России метадон включён в список наркотических средств и психотропных веществ, оборот которых запрещён [4]. Метадон оказывает выраженное наркотическое действие на центральную нервную систему, при передозировке вызывает угнетение сознания, дыхания, миоз, нарушение моторики желудочно-кишечного тракта и др. Известно, что метадон может оказывать кардиотоксический эффект, нарушая реполяризацию миокарда, что приводит к удлинению интервала QT, увеличивая риск развития пируэтной тахикардии, а также синдромов Такоцубо (СТ) и Бургада [5].

Синдром Такоцубо, известный также как стресс-индуцированная кардиомиопатия или «синдром разбитого сердца», характеризуется остро развивающейся и, как правило, обратимой дисфункцией миокарда левого желудочка (ЛЖ). Наиболее часто он проявляется локальной гипокинезией апикальных сегментов миокарда в виде систолического баллонообразного расширения в сочетании с неизменными коронарными артериями и возникает, как правило, в ответ на сильные эмоциональные или физические триггеры [6–8]. Этот синдром получил своё название из-за сходства конфигурации ЛЖ в систолу с используемым японскими рыбаками для ловли осьминогов специальным горшком с широким основанием и узким горлышком, который называется *takotsubo* [6]. Патогенез СТ до конца не изучен. Однако исследования указывают на то, что ключевую роль в его развитии играют катехоламиновые механизмы, приводящие к транзиторной гиперстимуляции миокарда и его последующей дис-

функции [9]. Несмотря на недостаточную изученность связи между отравлением метадонном и развитием СТ, имеющиеся данные свидетельствуют о возможности данного осложнения [10, 11].

Клинические проявления СТ включают острую загрудинную боль, напоминающую симптомы острого коронарного синдрома (ОКС), одышку, тахикардию, а также признаки острой сердечной недостаточности (ОСН) [6, 12]. Из-за своего сходства с клиникой инфаркта миокарда СТ требует тщательной диагностики. Она основывается на клинических проявлениях, лабораторных данных, результатах электрокардиографии (ЭКГ), эхокардиографии (ЭхоКГ) и коронарографии (КАГ), которые позволяют подтвердить наличие характерных изменений миокарда. Ранее для диагностики СТ наиболее часто использовали модифицированные диагностические критерии, предложенные клиникой Мэйо в 2008 года. Однако в 2017 году на основании ряда применяемых критериев (модифицированные критерии клиники Мэйо (*Mayo Clinic*), критерии японской и Гетеборгской групп и итальянского регистра Такоцубо) разработаны и приняты критерии СТ экспертов рабочей группы Ассоциации специалистов по сердечной недостаточности Европейского общества кардиологов [9, 13]. Вопрос о лечении СТ на сегодняшний день изучен мало. Отсутствуют рандомизированные исследования, в связи с чем стратификация и алгоритмы ведения больных имеют уровень доказательности С. Лечение носит, как правило, симптоматический характер и включает поддерживающую терапию, направленную на стабилизацию гемодинамики, восстановление функции миокарда и предупреждение осложнений [14]. Следует отметить, что несмотря на обратимый характер дисфункции миокарда, СТ может приводить к серьёзным осложнениям, включая ОСН, аритмии и др., требующим своевременных диагностики и лечения.

В случаях рефрактерного кардиогенного шока, развивающегося вследствие острого отравления метадонном, особое значение приобретает использование вено-артериальной экстракорпоральной мембранной оксигенации (ВА-ЭКМО). Технология ЭКМО направлена на поддержание пациентов, находящихся в крити-

ческом состоянии, но и в то же время с потенциально обратимыми нарушениями деятельности дыхательной и (или) сердечно-сосудистой системы, лечение которых неэффективно с помощью традиционных методов интенсивной терапии. Этот метод позволяет обеспечить временную поддержку деятельности сердечно-сосудистой системы, стабилизировать гемодинамику и создать оптимальные условия для восстановления функции миокарда [15].

Целью настоящей работы является демонстрация опыта применения ВА-ЭКМО при тяжёлом отравлении метадонном, осложнённым развитием СТ.

Клиническое наблюдение

Пациент С., 21 года, был госпитализирован в отделение реанимации и интенсивной терапии регионального сосудистого центра (ОРИТ РСЦ) ГБУЗ «НИИ СП им. Н.В. Склифосовского ДЗМ» с предварительным диагнозом «Отравление неуточнённым веществом».

Из анамнеза известно, что пациент был обнаружен дома. При осмотре – кома (оценка по шкале комы Глазго – 5 баллов), снижены реакции на раздражители, наличие брадипноэ, брадикардии, выраженной артериальной гипотензии, признаков аспирации желудочным содержимым. Длительность нахождения в коматозном состоянии неизвестна.

На догоспитальном этапе пациенту оказана неотложная медицинская помощь, включающая введение антидота (налоксон) без положительного эффекта, интубацию трахеи, искусственную вентиляцию лёгких (ИВЛ), инфузионную терапию кристаллоидными растворами. Пациент был экстренно госпитализирован в ОРИТ городской клинической больницы. При поступлении в стационар состояние пациента оставалось крайне тяжёлым. В связи с нестабильностью гемодинамики начато введение вазопрессорных препаратов. По данным ЭКГ: синусовая брадикардия, неполная блокада правой ножки пучка Гиса. $PQ = 0,20$ с, $P = 0,10$ с, $QT = 0,46$ с. При химико-токсикологическом исследовании мочи обнаружены метадон и его метаболиты, мефедрон.

Через 84 часа после поступления в стационар на ЭКГ зарегистрирована синусовая тахикардия, острые очаговые изменения миокарда нижнебоковой области (элевация ST в отведениях I, II, III, AVF , $V4-6$, реципрокные изменения ST в отведениях $V1-3$). По данным ЭхоКГ, полости сердца не расширены. Глобальная сократительная функция миокарда ЛЖ снижена (фракция выброса (ФВ) – 42%). Нарушение локальной сократимости ЛЖ. Недостаточность трикуспидального клапана (ТК) 1–2-й ст. Лёгочная гипертензия: систолическое давление в лёгочной артерии (СДЛА) – 47 мм рт.ст. Выполнена КАГ, которая выявила правый тип кровоснабжения. Ствол левой коронарной артерии, передняя межжелудочковая ветвь, диагональные ветви 1 и 2, огибающая ветвь, ветви тупого края 1 и 2 и правая коронарная артерия изменений, приводящих к гемодинамически значимым стенозам, не имели. Однако несмотря на проводимую интенсивную терапию, у пациента отмечали прогрессирование признаков сердечной и дыхательной недостаточности. На рентгенографии выявлены признаки двусторонней полисегментарной пневмонии, застойные явления по малому кругу кровообращения, отёк лёгких. Эндоскопическое исследование подтвердило наличие аспирации.

Пациент был переведён в НИИ СП им. Н.В.Склифосовского в ОРИТ РСЦ для определения дальнейшей тактики его лечения.

При поступлении в ОРИТ РСЦ состояние пациента было расценено как крайне тяжёлое: уровень сознания – глубо-

кая кома, зрачки симметричные, широкие, фотореакция угнетена, ИВЛ, артериальное давление (АД) 80/40 мм рт.ст. на фоне вазопрессорной поддержки нордренином в дозе 300 нг/кг/мин. По данным ЭхоКГ, конечный диастолический объём ЛЖ составил 100 мл, ФВ 18–20%. Отмечены нарушения локальной сократимости: гипокинез всех верхушечных сегментов, гипокинез средних сегментов. СДЛА составило 27 мм рт.ст. (рис. 1).

Данные ЭКГ: частота сердечных сокращений (ЧСС) 87 уд./мин, $PQ=0,15$ с, $P=0,11$ с, $QRS=0,08$ с, $QT=0,50$ с, $QTd=0,34$ с, $QTc=0,60$ с. Элевация ST в отведениях II, III, aVF , $V4-V6$. Синдром удлинения QT (рис. 2).

Рентгенография органов грудной клетки: в базальных и центральных отделах отмечаются интенсивные негоморгенные затемнения за счёт альвеолярного отёка и двустороннего гидроторакса (рис. 3).

Лабораторные исследования выявили повышение уровня тропонина в сыворотке крови до 0,680 нг/мл и креатинкиназы- MB до 52,82 Ед/л. По данным газового состава артериальной крови отмечена выраженная артериальная гипоксемия ($pO_2 = 54,2$ мм рт.ст., $pCO_2 = 48,2$ мм

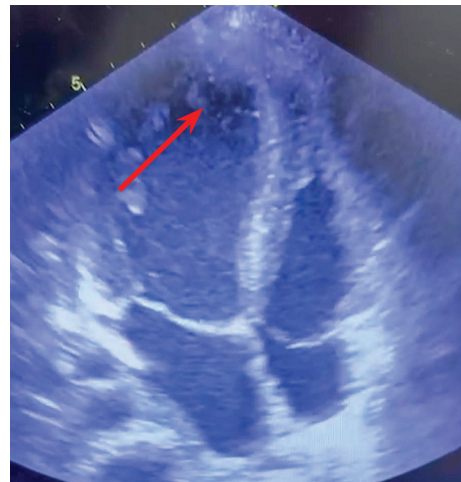


Рис. 1. Эхокардиограмма пациента С., 21 года, с синдромом Такоцубо вследствие отравления метадонном при поступлении в НИИ СП им. Н.В. Склифосовского. Баллонирование верхушки в остром периоде Синдрома Такоцубо

Fig. 1. Echocardiogram of patient S., 21 years old, with Takotsubo syndrome due to methadone poisoning upon admission to the N.V. Sklifosovsky Research Institute for Emergency Medicine. Apical ballooning in the acute phase of Takotsubo syndrome

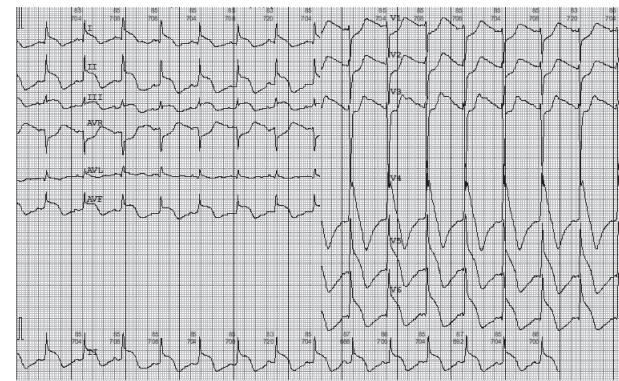


Рис. 2. Электрокардиограмма больного С., 21 года, со вторичным синдромом Такоцубо при поступлении в НИИ СП им. Н.В. Склифосовского

Fig. 2. Electrocardiogram of patient S., 21 years old, with secondary Takotsubo syndrome upon admission to the N.V. Sklifosovsky Research Institute for Emergency Medicine

рт.ст., SpO_2 – 56% на фоне FiO_2 – 80%). Химико-токсикологический анализ мочи подтвердил наличие в ней метадона в концентрации 0,35 мкг/мл. На основании данных лабораторных и инструментальных исследований, а также с учётом диагностических критериев, предложенных экспертами рабочей группы Ассоциации специалистов по сердечной недостаточности Европейского общества кардиологов (HFA-ESC), был установлен диагноз: «Отравление метадонном. Синдром Такоцубо. Рефрактерный кардиогенный шок».

Диагностические критерии синдрома Такоцубо включают [9]:

- преходящие нарушения локальной сократимости ЛЖ или правого желудочка, которым часто, но не всегда предшествует стрессовый пусковой момент (эмоциональный или физический);

- обычно нарушения локальной сократимости выходят за зоны типичного кровоснабжения одной коронарной артерией и часто приводят к циркулярному вовлечению сегментов желудочка;

- отсутствие причины в виде атеросклеротического поражения коронарных артерий, включающего острый разрыв бляшки, формирование тромба и диссекцию коронарной артерии, или других патологических состояний, объясняющих преходящую дисфункцию ЛЖ (например, гипертрофической кардиомиопатии, вирусного миокардита);

- вновь возникшие и обратимые изменения на ЭКГ (подъём сегмента ST, снижение сегмента ST, блокада левой ножки пучка Гиса, инверсия зубца T, и (или) удлинение QTc) в остром периоде заболевания (3 месяца);

- существенное увеличение уровня натрийуретического пептида (BNP или NTproBNP) в плазме крови в остром периоде заболевания;

- положительный анализ сыворотки крови пациента на кардиоспецифичный тропонин с относительно небольшим его повышением (т.е. имеется разница между уровнем повышения фермента и количеством миокарда с нарушенной сократимостью);

- восстановление систолической функции желудочка при оценке методами визуализации сердца в динамике.

В связи с развитием рефрактерного кардиогенного шока было принято решение об инициации ВА-ЭКМО (рис. 4).

Произведены пункция и канюляция магистральных сосудов бифеморальным доступом. В общую бедренную артерию слева установлена канюля 17 Fr, также дополнительно установлен дистальный шунт 8 Fr для профилактики ишемии нижней конечности, в общую бедренную вену справа установлена канюля 23 Fr. Начало ВА-ЭКМО с производительностью 4 л/мин, поток кислорода – 2 л/мин. Одновременно осуществляли инотропную и вазопрессорную поддержку, включавшую введение норадреналина в дозе 300 нг/кг/мин и допамина в дозе 6 мкг/кг/мин. На фоне этого гемодинамические параметры были стабилизированы: АД 112/92 мм рт.ст., частота сердечных сокращений (ЧСС) 135 уд./мин, сатурация гемоглобина периферической крови (SpO_2 – 98–100%) на фоне FiO_2 – 50%.

На 2-е сутки пребывания в ОРИТ РСЦ после прекращения медикаментозной седации отмечено психомоторное возбуждение, зрачки $OD=OS$, 4–5 мм, реакция сохранна, вялая. Медикаментозная седация продолжена с целью синхронизации с аппаратом ИВЛ. Гемодинамика на фоне работы ВА-ЭКМО с производительностью 3 л/мин и инфузии допамина 4,5 мкг/кг/мин была стабильной. Выполнена электроэнцефалография, которая выявила диффузное

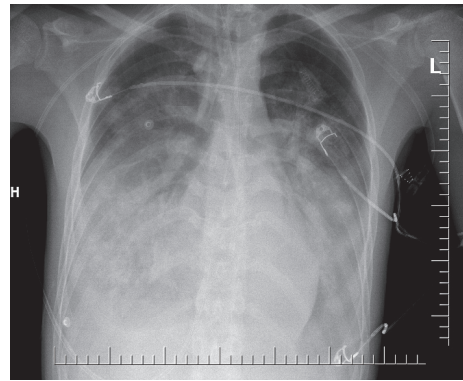


Рис. 3. Рентгенограмма органов грудной клетки больного С., 21 года, со вторичным синдромом Такоцубо при поступлении в НИИ СП им. Н.В. Склифосовского
Fig. 3. Chest X-ray of patient S., 21 years old, with secondary Takotsubo syndrome upon admission to the N.V. Sklifosovsky Research Institute for Emergency Medicine

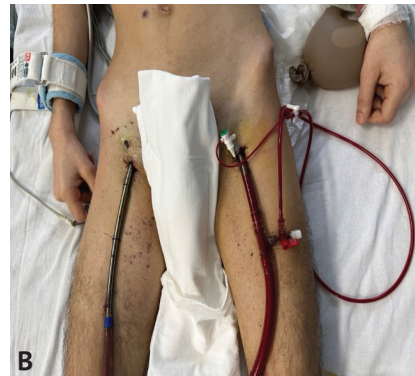

Рис. 4. Пациент С., 21 года. Отравление метадонном. Синдром Такоцубо. Проводится комплексное лечение, включающее вено-артериальную экстракорпоральную мембранную оксигенацию. А – аппарат вено-артериальной экстракорпоральной мембранной оксигенации; В – канюляция магистральных сосудов бифеморальным доступом
Fig. 4. Patient S., 21 years old. Methadone poisoning. Takotsubo syndrome. Complex treatment is administered, including veno-arterial extracorporeal membrane oxygenation. A – veno-arterial extracorporeal membrane oxygenation device; B – cannulation of the main vessels using bifemoral access

тета-дельта-замедление с эпизодами ритмичной тета-активности и редкими генерализованными разрядами трифазной морфологии. Проба с акустически вызванными потенциалами отрицательная. Указанные изменения соответствовали признакам энцефалопатии.

Компьютерная томография головного мозга: срединные структуры не смещены. Четвёртый и третий желудочки визуализировались. Боковые желудочки симметричны, не расширены (2-й вентрикуло-краниальный коэффициент – 15%). Цистерны основания мозга отчётливо прослеживались, без деформаций. Сильвиевы щели и конвекситальные борозды сохранены с обеих сторон. Патологических зон изменения плотности вещества мозга не выявлено. Кости свода и основания черепа без признаков патологии. Определялся пансинусит. ЭхоКГ: ФВ 35% (диффузный гипокинез), умеренная лёгочная гипертензия (СДЛА – 58 мм рт.ст.), небольшое количество жидкости в перикарде. Грубых метаболических нарушений не выявлено.

На 4-е сутки нахождения в стационаре в связи с наличием значительной лёгочной гипертензии и сохраняющихся признаков левожелудочковой недостаточности принято решение о замене инотропного препарата допмина на добутамин в дозе 6 мг/кг/мин с целью оптимизации гемодинамических параметров и улучшения сократительной функции миокарда. В дальнейшем была отмечена положительная динамика, что позволило начать постепенное снижение производительности ВА-ЭКМО и инотропной поддержки. На фоне прекращения медикаментозной седации отмечено устойчивое восстановление сознания, неврологического дефицита не наблюдали.

На 8-е сутки пребывания в ОРИТ РСЦ отмечено улучшение миокардиальной функции. ЭхоКГ: полости сердца не расширены, ФВ 52% (по Симпсону), недостаточность митрального клапана 1-й степени, ТК 2-й степени, СДЛА – 25 мм рт.ст. Производительность ВА-ЭКМО составила 2,5 л/мин. На этом фоне гемодинамика оставалась стабильной, продолжалось введение добутамина, 4 мкг/кг/мин. Также продолжили постепенное расширение режимов ИВЛ на фоне восстановления сознания и мышечного тонуса.

На 10-е сутки пребывания в ОРИТ РСЦ отмечены стойкое восстановление миокардиальной функции и стабилизация гемодинамики, что позволило снизить производительность ВА-ЭКМО до 1,6 л/мин при внутривенной инфузии добутамина 4 мкг/кг/мин. ЭхоКГ: ФВ 56% (по Симпсону).

На фоне стойкого восстановления кардиореспираторной функции и стабильной гемодинамики при внутривенной инфузии добутамина, 4 мкг/кг/мин, было принято решение об отключении системы ВА-ЭКМО. ЭКГ: ЧСС 84 уд./мин, $PQ=0,15$ с $P=0,08$ с $QRS=0,10$ с $QT=0,42$ с $QTd=0,34$ с, $QTc=0,49$ с.

После отлучения от ВА-ЭКМО миокардиальная функция оставалась удовлетворительной на фоне инотропной поддержки добутамином в дозе 2 мкг/кг/мин (ФВ – 58%, по Симпсону). На 12-е сутки пребывания в ОРИТ РСЦ пациент находился в сознании, был активен, без признаков неврологического дефицита, переведён на самостоятельное дыхание через трахеостому, на фоне инсуффляции увлажненным кислородом потоком 5 л/мин – SpO_2 98–99%. Гемодинамика стабильная, инотропная поддержка полностью прекращена. Пациент был переведён в ОРИТ токсикологического профиля для дальнейшего проведения комплексной терапии, включающей инфузионную дезинтоксикационную, симптоматическую, антибактериальную терапию, программу энтеральной коррекции показателей гомеостаза, контроль лабораторных показателей, витальных функций. На 16-е сутки пациент был переведён в отделение острых отравлений, где продолжено комплексное лечение. На 31-е сутки с момента госпитализации пациент в удовлетворительном состоянии выписан из стационара.

ОБСУЖДЕНИЕ

Синдром Такоцубо является редкой, но клинически значимой формой кардиомиопатии, которая может развиваться на различные триггеры, включая отравление метадоном. Патогенез СТ остаётся недостаточно изученным, однако по современным данным основными механизмами являются эндотелиальная дисфункция и спазм микроартериол, а также прямое токсическое воздействие катехоламинов на миокард в сочетании с гибернацией миокарда. Катехоламины и продукты их окисления оказывают прямое токсическое воздействие на кардиомиоциты. Диагностика СТ осложнена схожестью его клинической картины с ОКС, включая повышение маркёров повреждения миокарда с подъёмом сегмента *ST* [16–20]. Экспертами рабочей группы Ассоциации специалистов по сердечной недостаточности Европейского общества кардиологов (*HFA-ESC*) разработаны и приняты диагностические критерии, которые позволяют подтвердить СТ. Несмотря на обратимость миокардиальной дисфункции, почти в половине случаев СТ осложняется развитием ОН [18]. Развитие ОН является независимым предиктором неблагоприятного прогноза. Общая летальность среди больных, находящихся в критическом состоянии с признаками ОН, достигает 50%. По некоторым данным, ОН осложняет течение СТ в 45% [21–26]. Кардиогенный шок при СТ встречается у 4–20% пациентов [22].

В данном клиническом наблюдении представлен случай отравления метадоном, осложнённый развитием дисфункции ЛЖ и стрессовой кардиомиопатии (синдром Такоцубо). Случаи СТ, вызванного интоксикацией метадоном, встречаются в литературе крайне редко. Так, *M. Ali et al.* представили случай развития СТ на фоне интоксикации метадоном [27]. *G. Albenque et al.* подтвердили развитие базальной формы СТ у пациентки 31 года на фоне комбинированного отравления метадоном и бензодиазепинами [28]. *Khatereh Dehghani et al.* описали два случая возникновения СТ у детей вследствие случайного отравления метадоном, один из которых закончился смертельным исходом [11]. Также в литературе представлены примеры развития СТ вследствие постоянного приёма метадона [10]. Эти наблюдения подчёркивают значимость метадоновой интоксикации, вероятно, как потенциального триггера для развития СТ, что требует тщательного мониторинга и своевременного медицинского вмешательства [29]. Согласно данным литературы, кардиотоксическое действие метадона связано с удлинением интервала QT и развитием опасной для жизни аритмии – желудочковой тахикардии типа «пируэт» [30, 31]. Механизм кардиотоксичности метадона включает ингибирование тока ионов K^+ , связанных с геном *hERG* (*human Ether-a-go-go Related Gene*), что приводит к замедлению реполяризации и удлинению интервала QT [32–34]. Этот механизм объясняет высокий риск развития серьёзных сердечно-сосудистых осложнений при метадоновой интоксикации, приводящих нередко к смертельному исходу.

Современные данные свидетельствуют о том, что несмотря на увеличение использования ЭКМО в интенсивной терапии критических состояний, при острых отравлениях химической этиологии, включая отравления наркотическими средствами, эта методика используется ещё довольно редко и не является стан-

дартной процедурой лечения рефрактерного кардиогенного шока/остановки сердечной деятельности или тяжёлого острого респираторного дистресс-синдрома. При этом анализ данных литературы показал, что клинические результаты применения ЭКМО у больных с острыми химическими отравлениями значительно лучше, чем у другой категории пациентов (ОКС и др.). Вероятно, это связано с тем, что пациенты в группе с острыми отравлениями моложе, у них ниже частота сопутствующих заболеваний, а ЭКМО требуется, как правило, на более короткий период времени — до выведения токсиканта из организма с помощью методов их элиминации и восстановления нарушенных функций [15, 35–37]. В ряде случаев продемонстрировано успешное применение ВА-ЭКМО при развитии рефрактерного кардиогенного шока при отравлении метадонном [1, 2, 38].

Эффективное применение ВА-ЭКМО в представленном случае подтвердило её важность как метода лечения при развитии СТ, вызванного метадонной интоксикацией. Эти данные подчёркивают необходимость дальнейших исследований для лучшего понимания механизмов патофизиологии СТ и разработки научно обоснованных методов лечения.

ЗАКЛЮЧЕНИЕ

В статье описан клинический случай отравления метадонном, осложнённого развитием синдро-

ма Такоцубо и рефрактерного кардиогенного шока, успешно купированного с использованием вено-артериальной экстракорпоральной мембранной оксигенации. Представленный случай подчёркивает необходимость своевременной диагностики и лечения кардиотоксических осложнений, вызванных метадонном, а также демонстрирует высокую эффективность вено-артериальной экстракорпоральной мембранной оксигенации в лечении критических состояний, связанных с острыми отравлениями химической этиологии. Применение экстракорпоральной мембранной оксигенации зарекомендовало себя как эффективный метод лечения критических состояний, включая острые отравления химической этиологии. Несмотря на это, использование экстракорпоральной мембранной оксигенации остаётся ограниченным и не является стандартом в большинстве клинических протоколов, что обусловлено как техническими, так и организационными сложностями.

Наше наблюдение подтверждает значимость комплексного подхода в лечении пациентов с отравлением метадонном, осложнённым кардиотоксическими проявлениями, а также необходимость дальнейших исследований для углублённого понимания патофизиологии и улучшения терапевтических стратегий.

СПИСОК ИСТОЧНИКОВ

- Daugherty LE. Extracorporeal membrane oxygenation as rescue therapy for methadone-induced pulmonary edema. *Pediatr Emerg Care.* 2011;27(7):633–634. PMID:21730798 <https://doi.org/10.1097/PEC.0b013e3182225161>
- Beurton A, Goncalves R, Imbault J, Repusseau B, Ouattara A. Refractory cardiogenic shock caused by methadone poisoning and treated with hybrid extracorporeal membrane oxygenation. *Therapie.* 2022;77(6):737–739. PMID: 35300873 <https://doi.org/10.1016/j.therap.2022.02.004>
- Zavaliy LB, Petrikov SS, Simonova AY, Potokhveriya MM, Zaker F, Ostapenko YN, et al. Diagnosis and treatment of persons with acute thallium poisoning. *Toxicol Rep.* 2021;8:277–281. PMID: 33552926 <https://doi.org/10.1016/j.toxrep.2021.01.013>
- Upchurch C, Blumenberg A, Brodie D, MacLaren G, Zakhary B, Hendrickson RG. Extracorporeal membrane oxygenation use in poisoning: a narrative review with clinical recommendations. *Clin Toxicol (Phila).* 2021;59(10):877–887. PMID: 34396873 <https://doi.org/10.1080/15563650.2021.1945082>
- Хоффман Р., Нельсон Л., Хауланд М.Э., Льюин Н., Фломенбаум Н., Голдфранк Л. *Экстренная медицинская помощь при отравлениях:* пер. с англ. Москва: Практика; 2010.
- Morley-Smith AC, Lyon AR, Omerovic E. Takotsubo cardiomyopathy. *Br J Hosp Med (Lond).* 2013;74(2):96–103. PMID: 23411979 <https://doi.org/10.12968/hmed.2013.74.2.96>
- Movahed A, Reeves WC, Mehta PM, Gilliland MG, Mazingo SL, Jolly SR. Norepinephrine-induced left ventricular dysfunction in anesthetized and conscious, sedated dogs. *Int J Cardiol.* 1994;45(1):23–33. PMID: 7995660 [https://doi.org/10.1016/0167-5273\(94\)90051-5](https://doi.org/10.1016/0167-5273(94)90051-5)
- Choi JH, Oh ID, Shin E, Lee S, Jeon JM, Kim HT, et al. Extracorporeal membrane oxygenation for takotsubo cardiomyopathy that developed after mitral valve replacement. *Acute Crit Care.* 2020;35(1):51–55. PMID: 31743637 <https://doi.org/10.4266/acc.2018.00304>
- Алехин М.Н. Синдром такоцубо: значение эхокардиографии. *Кардиология.* 2017;57(7):80–89.
- Lemesle F, Lemesle F, Nicola W, Pierre Jonville-Bera A. First case of stress cardiomyopathy as a result of methadone withdrawal secondary to drug-drug interaction. *Am J Emerg Med.* 2010;28(3):387.e5–6. PMID: 20223408 <https://doi.org/10.1016/j.ajem.2009.07.007>
- Dehghani K, Shojai M, Pourdavood AH, Khajouei M. Stress cardiomyopathy (Takotsubo syndrome) following accidental methadone poisoning; report of two pediatric cases. *Arch Acad Emerg Med.* 2019;7(1):e22. PMID: 31432032
- Rojas-Martel G, John J, Sadiq A, Moskovits N, Saunders P, Shani J. Medication-induced Takotsubo Cardiomyopathy presenting with cardiogenic shock-utility of extracorporeal membrane oxygenation (ECMO): case report and review of the literature. *Cardiovasc Revasc Med.* 2015;16(1):47–51. PMID: 25172356 <https://doi.org/10.1016/j.carrev.2014.07.004>
- Шмоткина А.О., Шилова А.С., Гилярова Е.М., Бакрадзе Л.М., Гиляров М.Ю. Синдром такоцубо у пациентов в критическом состоянии: современное представление о проблеме и опыт многопрофильного московского стационара. *Анестезиология и реаниматология.* 2019;(1):44–49 <https://doi.org/10.17116/anaesthesiology201901144>
- Wittstein IS, Thieman DR, Lima JA, Baughman KL, Schulman SP, Gerstenblith G, et al. Neurohumoral features of myocardial stunning due to sudden emotional stress. *N Engl J Med.* 2005;352(6):539–548. PMID: 15703419 <https://doi.org/10.1056/NEJMoa043046>
- Периферическая вено-артериальная экстракорпоральная мембранная оксигенация перед трансплантацией сердца: Национальные клинические рекомендации. Москва; 2015. URL: <https://transpl.ru/files/rto/perefer-abo-pered-transpl.pdf> [Дата обращения 28 января 2025]
- Lyon A, Rees P, Prasad S, Poole-Wilson PA, Harding SE. Stress (Takotsubo) cardiomyopathy—a novel pathophysiological hypothesis to explain catecholamine-induced acute myocardial stunning. *Nat Clin Pract Cardiovasc Med.* 2008;5(1):22–29. PMID: 18094670 <https://doi.org/10.1056/ncpcardio1066>
- Azzarelli S, Galassi AR, Amico F, Giacoppo M, Argentino V, Tomasello SD, et al. Clinical features of transient left ventricular apical ballooning. *Am J Cardiol.* 2006;98(9):1273–1276. PMID: 17056345 <https://doi.org/10.1016/j.amjcard.2006.05.065>
- Grayburn PA, Hillis LD. Cardiac events in patients undergoing noncardiac surgery: shifting the paradigm from noninvasive risk stratification to therapy. *Ann Intern Med.* 2003;138(6):506–511. PMID: 12639086 <https://doi.org/10.7326/0003-4819-138-6-200303180-00017>
- Prasad A, Lerman A, Rihal CS. Apical ballooning syndrome (Tako-Tsubo or stress cardiomyopathy): a mimic of acute myocardial infarction. *Am Heart J.* 2008;155(3):408–417. PMID: 18294473 <https://doi.org/10.1016/j.ahj.2007.11.008>
- Madhavan M, Prasad A. Proposed Mayo Clinic criteria for the diagnosis of Tako-Tsubo cardiomyopathy and long-term prognosis. *Herz.* 2010;35(4):240–244. PMID: 20582391 <https://doi.org/10.1007/s00059-010-3359-x>
- Bybee KA, Kara T, Prasad A, Lerman A, Barsness GW, Wright RS, et al. Systematic review: transient left ventricular apical ballooning: a syndrome that mimics ST-segment elevation myocardial infarction. *Ann Intern Med.* 2004;141(11):858–865. PMID: 15583228 <https://doi.org/10.7326/0003-4819-141-11-200412070-00010>
- Sharkey SW, Lesser JR, Zenovich AG, Maron MS, Lindberg J, Longe TF, et al. Acute and Reversible Cardiomyopathy Provoked by Stress in Women from the United States. *Circulation.* 2005;111(4):472–479. PMID: 15687136 <https://doi.org/10.1161/01.CIR.0000153801.51470.EB>

23. Gianni M, Dentali F, Grandi AM, Sumner G, Hiralal R, Lonn E. Apical ballooning syndrome or takotsubo cardiomyopathy: a systematic review. *Eur Heart J*. 2006;27(13):1523–1529. PMID: 16720686 <https://doi.org/10.1093/eurheartj/ehl032>

24. Schneider B, Athanasiadis A, Stöhlberger C, Pistner W, Schwab J, Gottwald U, et al. Gender differences in the manifestation of takotsubo cardiomyopathy. *Int J Cardiol*. 2013;166(5):584–588. PMID: 22192296 <https://doi.org/10.1016/j.ijcard.2011.11.027>

25. Citro R, Rigo F, D'Andrea A, Ciampi Q, Parodi G, Provenza G, et al.; Tako-Tsubo Italian Network Investigators. Echocardiographic correlates of acute heart failure, cardiogenic shock, and in-hospital mortality in Takotsubo cardiomyopathy. *JACC Cardiovasc Imaging*. 2014;7(2):119–129. PMID: 24412188 <https://doi.org/10.1016/j.jcmg.2013.09.020>

26. Schneider B, Athanasiadis A, Schwab J, Pistner W, Gottwald U, Schoeller R, et al. Complications in the clinical course of takotsubo cardiomyopathy. *Int J Cardiol*. 2014;176(1):199–205. PMID: 25049018 <https://doi.org/10.1016/j.ijcard.2014.07.002>

27. Ali M, Adam O, Subahi A, Awadelkarim A, Fatiwala L, Singh MM, et al. Methadone-Induced Polymorphic Ventricular Tachycardia Complicated by Takotsubo Cardiomyopathy in a Malnourished Patient. *J Investig Med High Impact Case Rep*. 2021;9:25247096211005100. PMID: 33843317 <https://doi.org/10.1177/23247096211005100>

28. Albenque G, Bohbot Y, Delpierre Q, Tribouilloy C. Basal takotsubo syndrome with transient severe mitral regurgitation caused by drug use: A case report. *Eur Heart J Case Rep*. 2020;4(2):1–6. PMID: 32864562 <http://doi.org/10.1093/ehjcr/ytaa028> eCollection 2020 Jun.

29. Solhjoo S, Punjabi NM, Ivanescu AE, Crainiceanu C, Gaynanova I, Wicken C, et al. Methadone Destabilizes Cardiac Repolarization During Sleep. *Clin Pharmacol Ther*. 2021;110(4):1066–1074. PMID: 34287835 <https://doi.org/10.1002/cpt.2368>

30. Pearson EC, Woosley RL. QT prolongation and torsades de pointes among methadone users: reports to the FDA spontaneous reporting system. *Pharmacoepidemiol Drug Saf*. 2005;14(11):747–753. PMID: 15918160 <https://doi.org/10.1002/pds.1112>

REFERENCES

1. Daugherty LE. Extracorporeal membrane oxygenation as rescue therapy for methadone-induced pulmonary edema. *Pediatr Emerg Care*. 2011;27(7):633–634. PMID: 21730798 <https://doi.org/10.1097/PEC.0b013e3182225161>

2. Beurton A, Goncalves R, Imbault J, Repousseau B, Ouattara A. Refractory cardiogenic shock caused by methadone poisoning and treated with hybrid extracorporeal membrane oxygenation. *Therapie*. 2022;77(6):737–739. PMID: 35300873 <https://doi.org/10.1016/j.therap.2022.02.004>

3. Zavaliy LB, Petrikov SS, Simonova AY, Potokhveriya MM, Zaker F, Ostapenko YN, et al. Diagnosis and treatment of persons with acute thallium poisoning. *Toxicol Rep*. 2021;8:277–281. PMID: 33552926 <https://doi.org/10.1016/j.toxrep.2021.01.013>

4. Upchurch C, Blumenberg A, Brodie D, MacLaren G, Zakhary B, Hendrickson RG. Extracorporeal membrane oxygenation use in poisoning: a narrative review with clinical recommendations. *Clin Toxicol (Phila)*. 2021;59(10):877–887. PMID: 34396873 <https://doi.org/10.1080/15563650.2021.1945082>

5. Hoffman RS, Nelson LS, Howland MA, Lewin NA, Flomenbaum NE, Goldfrank LR (eds). *Goldfrank's Manual of Toxicologic Emergencies*. New York: McGraw Hill Professional, 2007. (Rus. Ed.: Khoffman R, Nel'son L, Khauland ME, Lyuin N, Flomenbaum N, Goldfrank L. *Ekstremnaya meditsinskaya pomoshch' pri otravleniyakh*. Moscow: Praktika Publ.; 2010)

6. Morley-Smith AC, Lyon AR, Omerovic E. Takotsubo cardiomyopathy. *Br J Hosp Med (Lond)*. 2013;74(2):96–103. PMID: 23411979 <https://doi.org/10.12968/hmed.2013.74.2.96>

7. Movahed A, Reeves WC, Mehta PM, Gilliland MG, Mozingo SL, Jolly SR. Norepinephrine-induced left ventricular dysfunction in anesthetized and conscious, sedated dogs. *Int J Cardiol*. 1994;45(1):23–33. PMID: 7995660 [https://doi.org/10.1016/0167-5273\(94\)90051-5](https://doi.org/10.1016/0167-5273(94)90051-5)

8. Choi JH, Oh ID, Shin E, Lee S, Jeon JM, Kim HT, et al. Extracorporeal membrane oxygenation for takotsubo cardiomyopathy that developed after mitral valve replacement. *Acute Crit Care*. 2020;35(1):51–55. PMID: 31743637 <https://doi.org/10.4266/acc.2018.00304>

9. Alekhin MN. Syndrome Takotsubo: of Value of Echocardiography. *Kardiologiia*. 2017;57(7):80–89. (In Russ.) <https://doi.org/10.18087/kardio.2017.7.10009>

10. Lemesle F, Lemesle F, Nicola W, Pierre Jonville-Bera A. First case of stress cardiomyopathy as a result of methadone withdrawal secondary to drug-drug interaction. *Am J Emerg Med*. 2010;28(3):387.e5–6. PMID: 20223408 <https://doi.org/10.1016/j.ajem.2009.07.007>

11. Dehghani K, Shojaie M, Pourdavood AH, Khajouei M. Stress cardiomyopathy (Takotsubo syndrome) following accidental methadone poisoning; report of two pediatric cases. *Arch Acad Emerg Med*. 2019;7(1):e22. PMID: 31432032

12. Rojas-Marte G, John J, Sadiq A, Moskovits N, Saunders P, Shani J. Medication-induced Takotsubo Cardiomyopathy presenting with cardiogenic shock-utility of extracorporeal membrane oxygenation

(ECMO): case report and review of the literature. *Cardiovasc Revasc Med*. 2015;16(1):47–51. PMID: 25172356 <https://doi.org/10.1016/j.carrev.2014.07.004>

15. Shmotkina AO, Shilova AS, Giliarova EM, Bakradze LM, Giliarov MYu. Takotsubo syndrome in critically ill patients in a Moscow multi-field hospital. *Russian Journal of Anesthesiology and Reanimatology*. 2019;1(1):44–49. (In Russ.) <https://doi.org/10.17116/anaesthesiology201901144>

14. Wittstein IS, Thiemann DR, Lima JA, Baughman KL, Schulman SP, Gerstenblith G, et al. Neurohumoral features of myocardial stunning due to sudden emotional stress. *N Engl J Med*. 2005;352(6):539–548. PMID: 15703419 <https://doi.org/10.1056/NEJMoa043046>

15. *Perifericheskaya veno-arterial'naya ekstrakorporal'naya membrannaya oksigenatsiya pered transplantatsiyey serdtsa: Natsional'nye klinicheskie rekomendatsii*. Moscow; 2015. (In Russ.) Available at: <https://transpl.ru/files/rto/perefer-abo-pered-transpl.pdf> [Accessed Jan 25, 2025]

16. Lyon A, Rees P, Prasad S, Poole-Wilson PA, Harding SE. Stress (Takotsubo) cardiomyopathy—a novel pathophysiological hypothesis to explain catecholamine-induced acute myocardial stunning. *Nat Clin Pract Cardiovasc Med*. 2008;5(1):22–29. PMID: 18094670 <https://doi.org/10.1038/npcardio1066>

17. Azzarelli S, Galassi AR, Amico F, Giacoppo M, Argentino V, Tomasello SD, et al. Clinical features of transient left ventricular apical ballooning. *Am J Cardiol*. 2006;98(9):1273–1276. PMID: 17056345 <https://doi.org/10.1016/j.amjcard.2006.05.065>

18. Grayburn PA, Hillis LD. Cardiac events in patients undergoing noncardiac surgery: shifting the paradigm from noninvasive risk stratification to therapy. *Ann Intern Med*. 2003;138(6):506–511. PMID: 12639086 <https://doi.org/10.7326/0003-4819-138-6-200303180-00017>

19. Prasad A, Lerman A, Rihal CS. Apical ballooning syndrome (Tako-Tsubo or stress cardiomyopathy): a mimic of acute myocardial infarction. *Am Heart J*. 2008;155(3):408–417. PMID: 18294473 <https://doi.org/10.1016/j.ahj.2007.11.008>

20. Madhavan M, Prasad A. Proposed Mayo Clinic criteria for the diagnosis of Tako-Tsubo cardiomyopathy and long-term prognosis. *Herz*. 2010;35(4):240–244. PMID: 20582391 <https://doi.org/10.1007/s00059-010-5339-x>

21. Bybee KA, Kara T, Prasad A, Lerman A, Barsness GW, Wright RS, et al. Systematic review: transient left ventricular apical ballooning: a syndrome that mimics ST-segment elevation myocardial infarction. *Ann Intern Med*. 2004;141(11):858–865. PMID: 15583228 <https://doi.org/10.7326/0003-4819-141-11-200412070-00010>

22. Sharkey SW, Lesser JR, Zenovich AG, Maron MS, Lindberg J, Longe TF, et al. Acute and Reversible Cardiomyopathy Provoked by Stress in Women from the United States. *Circulation*. 2005;111(4):472–479. PMID: 15687136 <https://doi.org/10.1161/01.CIR.0000153801.51470.EB>

23. Gianni M, Dentali F, Grandi AM, Sumner G, Hiralal R, Lonn E. Apical ballooning syndrome or takotsubo cardiomyopathy: a systematic

- review. *Eur Heart J*. 2006;27(13):1523–1529. PMID: 16720686 <https://doi.org/10.1093/eurheartj/ehl032>
24. Schneider B, Athanasiadis A, Stöllberger C, Pistner W, Schwab J, Gottwald U, et al. Gender differences in the manifestation of takotsubo cardiomyopathy. *Int J Cardiol*. 2013;166(3):584–588. PMID: 22192296 <https://doi.org/10.1016/j.ijcard.2011.11.027>
 25. Citro R, Rigo F, D'Andrea A, Ciampi Q, Parodi G, Provenza G, et al.; Tako-Tsubo Italian Network Investigators. Echocardiographic correlates of acute heart failure, cardiogenic shock, and in-hospital mortality in Takotsubo cardiomyopathy. *JACC Cardiovasc Imaging*. 2014;7(2):119–129. PMID: 24412188 <https://doi.org/10.1016/j.jcmg.2013.09.020>
 26. Schneider B, Athanasiadis A, Schwab J, Pistner W, Gottwald U, Schoeller R, et al. Complications in the clinical course of takotsubo cardiomyopathy. *Int J Cardiol*. 2014;176(1):199–205. PMID: 25049018 <https://doi.org/10.1016/j.ijcard.2014.07.002>
 27. Ali M, Adam O, Subahi A, Awadelkarim A, Fatiwala L, Singh MM, et al. Methadone-Induced Polymorphic Ventricular Tachycardia Complicated by Takotsubo Cardiomyopathy in a Malnourished Patient. *J Investig Med High Impact Case Rep*. 2021;9:23247096211005100. PMID: 33843317 <https://doi.org/10.1177/23247096211005100>
 28. Albenque G, Bohbot Y, Delpierre Q, Tribouilloy C. Basal takotsubo syndrome with transient severe mitral regurgitation caused by drug use: A case report. *Eur Heart J Case Rep*. 2020;4(2):1–6. PMID: 32864562 <http://doi.org/10.1093/ehjcr/ytaa028> eCollection 2020 Jun.
 29. Solhjo S, Punjabi NM, Ivanescu AE, Crainiceanu C, Gaynanova I, Wicken C, et al. Methadone Destabilizes Cardiac Repolarization During Sleep. *Clin Pharmacol Ther*. 2021;110(4):1066–1074. PMID: 34287855 <https://doi.org/10.1002/cpt.2368>
 30. Pearson EC, Woosley RL. QT prolongation and torsades de pointes among methadone users: reports to the FDA spontaneous reporting system. *Pharmacoepidemiol Drug Saf*. 2005;14(11):747–753. PMID: 15918160 <https://doi.org/10.1002/pds.1112>
 31. Krantz MJ, Lewkowicz L, Hays H, Woodroffe MA, Robertson AD, Mehler PS. Torsade de pointes associated with very-high-dose methadone. *Ann Intern Med*. 2002;137(6):501–504. PMID: 12230351 <https://doi.org/10.7326/0003-4819-137-6-200209170-00010>
 32. Al-Khatib SM, LaPointe NM, Kramer JM, Califf RM. What clinicians should know about the QT interval. *JAMA*. 2003;289(16):2120–2127. PMID: 12709470 <https://doi.org/10.1001/jama.289.16.2120>
 33. Katchman AN, McGroarty KA, Kilborn MJ, Kornick CA, Manfredi PL, Woosley RL, et al. Influence of opioid agonists on cardiac human ether-a-go-go-related gene K(+) currents. *J Pharmacol Exp Ther*. 2002;303(2):688–694. PMID: 12388652 <https://doi.org/10.1124/jpet.102.038240>
 34. Roden DM. Drug-induced prolongation of the QT interval. *N Engl J Med*. 2004;350(10):1013–1022. PMID: 14999113 <https://doi.org/10.1056/NEJMr032426>
 35. Zhuravel SV., Kosolapov DA, Ketskalo MV. The Organization of Extracorporeal Membrane Oxygenation Programs for Acute Respiratory Failure in Adult Patients in a multidisciplinary hospital. Review of Experience in Regensburg (Germany). *Transplantologia. The Russian Journal of Transplantation*. 2014;4(4):28–32.
 36. Afshari R, Maxwell S, Bateman D. Hemodynamic effects of methadone and dihydrocodeine in overdose. *Clin Toxicol (Phila)*. 2007;45(7):763–772. PMID: 17852162 <https://doi.org/10.1080/15563650701502691>
 37. Simonova AY, Potkhveriya MM, Zhuravel SV, Petrikov SS, Talyzin AM. The Role of Extracorporeal Membrane Oxygenation in the Complex Treatment of Acute Chemical Poisoning. *Russian Sklifosovsky Journal Emergency Medical Care*. 2023;12(3):448–457. <https://doi.org/10.23934/2223-9022-2023-12-3-448-457> (in Russ.)
 38. Ng M, Wong ZY, Ponampalam R. Extracorporeal cardio-pulmonary resuscitation in poisoning: A scoping review article. *Resusc Plus*. 2023;13:100367. PMID: 36860990 <https://doi.org/10.1016/j.resplu.2023.100367>

ИНФОРМАЦИЯ ОБ АВТОРАХ

Алиев Эльнур Зейнал оглы

врач анестезиолог-реаниматолог отделения реанимации и интенсивной терапии регионального сосудистого центра ГБУЗ «НИИ СП им. Н.В. Склифосовского ДЗМ»;

<https://orcid.org/0009-0004-1057-6270>, mdlnur@icloud.com;

20%: разработка концепции и дизайна исследования, сбор и обработка материала, анализ полученных данных, написание текста статьи

Симонова Анастасия Юрьевна

кандидат медицинских наук, ведущий научный сотрудник отделения острых отравлений и соматопсихиатрических расстройств ГБУЗ «НИИ СП им. Н.В. Склифосовского ДЗМ»; главный внештатный специалист токсиколог ДЗМ; и.о. заведующего кафедрой клинической токсикологии ФГБОУ ДПО РМАНПО МЗ РФ; старший научный сотрудник ФГБУ ФНКЦ ФХМ им. Ю.М. Лопухина ФМБА России;

<https://orcid.org/0000-0003-4736-1068>, simonovaa@sklif.mos.ru;

15%: разработка концепции и дизайна исследования, анализ и интерпретация данных, редактирование текста статьи

Косолапов Денис Александрович

кандидат медицинских наук, заведующий научным отделом реанимации для больных с сердечно-сосудистой патологией ГБУЗ «НИИ СП им. Н.В. Склифосовского ДЗМ»;

<https://orcid.org/0000-0002-6655-1273>, kosolapov.d.a@mail.ru;

10%: разработка концепции и дизайна исследования, анализ и интерпретация полученных данных, обзор публикаций по теме статьи, редактирование текста статьи

Потхверия Михаил Михайлович

доктор медицинских наук, заведующий научным отделением острых отравлений и соматопсихиатрических расстройств ГБУЗ «НИИ СП им. Н.В. Склифосовского ДЗМ»; профессор кафедры клинической токсикологии ФГБОУ ДПО РМАНПО МЗ РФ;

<https://orcid.org/0000-0003-0117-8663>, potskhveriya@mail.ru;

10%: разработка концепции и дизайна исследования, обзор публикаций по теме статьи, анализ полученных данных

Талызин Алексей Михайлович

кандидат медицинских наук, заведующий отделением анестезиологии и реанимации № 3, старший научный сотрудник ГБУЗ «НИИ СП им. Н.В. Склифосовского ДЗМ»;

<https://orcid.org/0000-0003-0830-2313>, tripo33@mail.ru

10%: разработка концепции и дизайна исследования, анализ полученных данных, обзор публикаций по теме статьи, редактирование текста статьи, составление резюме

Астафьев Николай Витальевич

заведующий отделением реанимации и интенсивной терапии регионального сосудистого центра ГБУЗ «НИИ СП им. Н.В. Склифосовского ДЗМ»;

<https://orcid.org/0009-0000-6636-4753>, dr.astafev@gmail.com;

5%: разработка концепции и дизайна исследования, анализ полученных данных, редактирование текста статьи

Голубева Мария Владимировна

врач-ординатор по специальности «анестезиология и реаниматология» ГБУЗ «НИИ СП им. Н.В. Склифосовского ДЗМ»;

<https://orcid.org/0009-0004-9489-8671>, maria.gol.00@mail.ru;

5%: обзор публикаций по теме статьи, анализ данных

- Жоголева Мария Александровна** врач функциональной диагностики отделения функциональной диагностики ГБУЗ «НИИ СП им. Н.В. Склифосовского ДЗМ»;
<https://orcid.org/0000-0002-5971-5604>, jogoleva2014@yandex.ru;
 5%: обзор публикаций по теме статьи, анализ данных
- Козлов Данил Алексеевич** врач кардиолог отделения неотложной кардиологии ГБУЗ «НИИ СП им. Н.В. Склифосовского ДЗМ»;
<https://orcid.org/0009-0005-5267-4722>, kozlovda@sklif.mos.ru
 5%: анализ полученных данных, обзор публикаций по теме статьи
- Леонова Анна Дмитриевна** врач кардиолог отделения неотложной кардиологии ГБУЗ «НИИ СП им. Н.В. Склифосовского ДЗМ»;
<https://orcid.org/0009-0002-3505-7923>, anna.leonova95@mail.ru;
 5%: анализ полученных данных, обзор публикаций по теме статьи
- Петриков Сергей Сергеевич** академик РАН, доктор медицинских наук, директор ГБУЗ «НИИ СП им. Н.В. Склифосовского ДЗМ»;
<https://orcid.org/0000-0003-3292-8789>, sklif@zdrav.mos.ru;
 5%: разработка концепции и дизайна исследования, анализ полученных данных, редактирование текста статьи
- Ткешелашвили Тенгиз Теймуразович** заведующий отделением реанимации и интенсивной терапии для экстренной детоксикации ГБУЗ «НИИ СП им. Н.В. Склифосовского ДЗМ»;
<https://orcid.org/0000-0003-4990-1363>, tkesh00@gmail.com;
 5%: разработка концепции и дизайна исследования, обзор публикаций по теме статьи, анализ данных

Авторы заявляют об отсутствии конфликта интересов

Use of Venous-Arterial Extracorporeal Membrane Oxygenation in Takotsubo Syndrome Due to Methadone Poisoning

E.Z. Aliev¹✉, A.Y. Simonova^{1,2,3}, D.A. Kosolapov¹, M.M. Potkhveria^{1,2}, A.M. Talyzin^{1,2}, N.V. Astafiev¹, M.V. Golubeva¹, M.A. Zhogoleva¹, D.A. Kozlov¹, A.D. Leonova¹, S.S. Petrikov¹, T.T. Tkeshelashvili¹

Regional Vascular Center

¹ N.V. Sklifosovskii Research Institute of Emergency Medicine

Bolshaya Sukharevskaya Sq. 3, Moscow, Russian Federation 129090

² Russian Medical Academy of Continuous Professional Education

Barrikadnaya Str. 2/1, bldg. 1, Moscow, Russian Federation 123242

³ Yu.M. Lopukhin Federal Scientific and Clinical Center of Physicochemical Medicine

Malaya Pirogovskaya Str. 1a, Moscow, Russian Federation 119435

✉ **Contacts:** Elnur Z.o. Aliev, Anesthesiologist-Resuscitator, Intensive Care Unit, Regional Vascular Center, N.V. Sklifosovsky Research Institute for Emergency Medicine.

Email: mdtnur@icloud.com

BACKGROUND Opioid poisoning, including methadone, occupies one of the leading positions in the structure of acute chemical poisoning by narcotic drugs and is often accompanied by severe complications, often leading to death. One of such complications is Takotsubo syndrome – an acute condition characterized, as a rule, by reversible dysfunction of the left ventricular myocardium. In the development of serious complications, standard therapeutic approaches to those patients are often insufficiently effective, which necessitates the use of veno-arterial extracorporeal membrane oxygenation (VA-ECMO). This method serves not only to support vital functions, but also to correct metabolic disorders, creating optimal conditions for the recovery of the body.

THE AIM of this work was to demonstrate clinical experience of using veno-arterial extracorporeal membrane oxygenation in severe methadone poisoning complicated by the development of Takotsubo syndrome.

RESULTS Patient S., 21 years old, was found at home in a state of depressed consciousness and respiration. At the time of examination by the ambulance team: level of consciousness and response to stimuli were reduced (GCS 5), bradypnea, bradycardia, severe arterial hypotension, signs of aspiration of gastric contents. The time spent in a comatose state was unknown. The patient was provided with first aid, including tracheal intubation, mechanical ventilation, and vasopressor support with norepinephrine. After that, the patient was urgently hospitalized in the intensive care unit of a city clinical hospital. Despite the intensive care, progression of signs of cardiac and respiratory failure was noted. On the 4th day, the patient was transferred to the intensive care unit of the regional vascular center (ICU RVC) of the N.V. Sklifosovsky Research Institute for Emergency Medicine. Based on the results of instrumental and laboratory tests, the following diagnosis was established: "Methadone poisoning. Toxic cardiomyopathy. Unspecified Takotsubo syndrome. Acquired long QT syndrome. Cardiac arrest with successful restoration of cardiac activity. Hospital-acquired bilateral polysegmental pneumonia. Purulent tracheobronchitis. Toxic encephalopathy". Due to the development of refractory cardiogenic shock, the use of VA ECMO was initiated. On the 11th day, against the background of persistent stabilization of cardiorespiratory function, the patient was successfully weaned from the VA ECMO system. On the 12th day from the moment of hospitalization, the patient was transferred to the specialized toxicology intensive care unit to continue complex therapy. On the 31st day, the patient was discharged from the N.V. Sklifosovsky Research Institute for Emergency Medicine in a stable somatic condition.

CONCLUSION The presented observation demonstrates the high efficiency and feasibility of using VA ECMO in refractory cardiogenic shock caused by severe methadone poisoning with the development of Takotsubo syndrome.

Keywords: Takotsubo syndrome, methadone poisoning, acute poisoning, narcotic drugs, extracorporeal membrane oxygenation, VA ECMO, ECMO

For citation Aliev EZ, Simonova AY, Kosolapov DA, Potkhveria MM, Talyzin AM, Astafiev NV, et al. Use of Venous-Arterial Extracorporeal Membrane Oxygenation in Takotsubo Syndrome Due to Methadone Poisoning. *Russian Sklifosovsky Journal of Emergency Medical Care*. 2026;15(1):174–183. <https://doi.org/10.23934/2223-9022-2026-15-1-174-183> (in Russ.)

Conflict of interest Authors declare lack of the conflicts of interests

Acknowledgments, sponsorship The study has no sponsorship

Affiliations

Elnur Z.o. Aliev	Anesthesiologist-Resuscitator, Intensive Care Unit, Regional Vascular Center, N.V. Sklifosovsky Research Institute for Emergency Medicine; https://orcid.org/0009-0004-1057-6270 , mdlnur@icloud.com ; 20%, study concept and design development, material collection and processing, data analysis, article writing
Anastasia Yu. Simonova	Candidate of Medical Sciences, Leading Researcher, Department of Acute Poisoning and Somatopsychiatric Disorders, N.V. Sklifosovsky Research Institute for Emergency Medicine; Chief Consultant Toxicologist, Department of Healthcare of the City of Moscow; Acting Head, Department of Clinical Toxicology, Russian Medical Academy of Continuing Professional Education; Senior Researcher, Yu.M. Lopukhin Federal Research and Clinical Center for Physical and Chemical Medicine of the Federal Medical and Biological Agency of Russia; https://orcid.org/0000-0003-4736-1068 , simonovaau@sklif.mos.ru ; 15%, study concept and design development, data analysis and interpretation, article editing
Denis A. Kosolapov	Candidate of Medical Sciences, Head, Scientific Department of Resuscitation for Patients with Cardiovascular Pathology, N.V. Sklifosovsky Research Institute for Emergency Medicine; https://orcid.org/0000-0002-6655-1273 , kosolapov.da@mail.ru ; 10%, development of study concept and design, analysis and interpretation of obtained data, review of relevant publications, text editing
Mikhail M. Potskhveriya	Doctor of Medical Sciences, Head, Scientific Department of Acute Poisoning and Somatopsychiatric Disorders, N.V. Sklifosovsky Research Institute for Emergency Medicine; Professor of the Department of Clinical Toxicology, Russian Medical Academy of Postgraduate Education; https://orcid.org/0000-0003-0117-8663 , potskhveriya@mail.ru ; 10%, development of study concept and design, review of relevant publications, analysis of obtained data
Aleksey M. Talyzin	Candidate of Medical Sciences, Head, Department of Anesthesiology and Resuscitation No. 3, Senior Researcher, N.V. Sklifosovsky Research Institute for Emergency Medicine; https://orcid.org/0000-0003-0830-2313 , tripo33@mail.ru ; 10%, development of study concept and design, analysis of obtained data, review of relevant publications, text editing the article, abstract writing
Nikolay V. Astafiev	Head, Intensive Care Unit, Regional Vascular Center, N.V. Sklifosovsky Research Institute for Emergency Medicine; https://orcid.org/0009-0000-6636-4753 , dr.astafev@gmail.com ; 5%, development of study concept and design, analysis of the obtained data, text editing
Maria V. Golubeva	Resident, Specializing in Anesthesiology and Resuscitation, N.V. Sklifosovsky Research Institute for Emergency Medicine; https://orcid.org/0009-0004-9489-8671 , maria.goL00@mail.ru ; 5%, data analysis, review of relevant publications
Maria A. Zhogoleva	Functional Diagnostics Physician, Department of Functional Diagnostics, N.V. Sklifosovsky Research Institute for Emergency Medicine; https://orcid.org/0000-0002-5971-5604 , jogoleva2014@yandex.ru ; 5%, data analysis, review of relevant publications
Danil A. Kozlov	Cardiologist, Department of Emergency Cardiology, N.V. Sklifosovsky Research Institute for Emergency Medicine; https://orcid.org/0009-0005-5267-4722 , kozlovda@sklif.mos.ru ; 5%, data analysis, review of relevant publications
Anna D. Leonova	Cardiologist, Department of Emergency Cardiology, N.V. Sklifosovsky Research Institute for Emergency Medicine; https://orcid.org/0009-0002-3505-7923 , anna.leonova95@mail.ru ; 5%, data analysis, review of relevant publications
Sergey S. Petrikov	Academician of the Russian Academy of Sciences, Doctor of Medical Sciences, Director of the N.V. Sklifosovsky Research Institute for Emergency Medicine; https://orcid.org/0000-0003-3292-8789 , petrikovss@sklif.mos.ru ; 5%, development of study concept and design, analysis of obtained data, text editing
Tengiz T. Tkeshelashvili	Head, Department of Resuscitation and Intensive Care for Emergency Detoxification, N.V. Sklifosovsky Research Institute for Emergency Medicine; https://orcid.org/0000-0003-4990-1363 , tkesh00@gmail.com ; 5%, development of study concept and design, review of relevant publications, data analysis

Received on 11.03.2025

Review completed on 04.06.2025

Accepted on 23.12.2025

Поступила в редакцию 11.03.2025

Рецензирование завершено 04.06.2025

Принята к печати 23.12.2025