

Рандомизированное клиническое исследование эффективности ведения торакотомной раны с целью профилактики инфекционных осложнений и дополнительного обезболивания

А.М. Вдовин^{1,2}, Е.А. Корымасов³, Е.А. Тонеев^{1,4} ✉, Р.Ф. Шагдалеев^{1,4}, Д.В. Глумнушина¹, Н.Д. Крымзалова¹, Д.А. Благовестнов⁵, П.М. Староконь⁶, Р.М. Шабаетов⁵, А.Ю. Княгинин³, А.Д. Чернышова¹

Кафедра общей и оперативной хирургии с топографической анатомией медицинского факультета им. Т.З. Биктимирова
¹ ФГБОУ ВО «Ульяновский государственный университет», Институт медицины, экологии и физической культуры
432017, Российская Федерация, Ульяновск, ул. Льва Толстого, д. 42

² ГБУЗ «ГКБ им. В.В. Вересаева» ДЗМ

127411, Российская Федерация, Москва, ул. Лобненская, д. 10

³ ФГБОУ ВО «Самарский государственный медицинский университет»

443079, Российская Федерация, Самара, проспект Карла Маркса, д. 165 Б

⁴ ГУЗ «Областной клинический онкологический диспансер»

432017, Российская Федерация, Ульяновск, ул. 12 Сентября, д. 90

⁵ ФГБОУ ДПО «Российская медицинская академия непрерывного профессионального образования» МЗ РФ

125993, Российская Федерация, Москва, ул. Баррикадная, д. 2/1, стр. 1

⁶ Филиал ФГБВОУ ВО «Военно-медицинской академии имени С.М. Кирова» МО РФ

107392, Российская Федерация, Москва, ул. Малая Черкизовская, д. 7

✉ **Контактная информация:** Тонеев Евгений Александрович, кандидат медицинских наук, врач-торакальный хирург хирургического отделения торакальной онкологии ГУЗ ОКОД; доцент кафедры госпитальной хирургии им. В.И. Мидленко, ординатор кафедры акушерства и гинекологии медицинского факультета им. Т.З. Биктимирова Института медицины, экологии и физической культуры ФГБОУ ВО УлГУ.
Email: e.toneev@inbox.ru

АКТУАЛЬНОСТЬ

Торакотомия представляет собой широко применяемый метод доступа к грудной клетке, однако его использование сопряжено с высоким риском возникновения инфекционных осложнений в области хирургического вмешательства. По данным Всемирной организации здравоохранения, инфекционные осложнения – это наиболее распространённая проблема в хирургической практике. Они могут существенно ухудшить состояние пациента после операции, увеличить срок его пребывания в стационаре и создать значительные финансовые трудности для системы здравоохранения. Предлагаемый метод ведения торакотомной раны может существенно снизить частоту нежелательных послеоперационных инфекций, что, в свою очередь, позволит уменьшить нагрузку на систему здравоохранения.

ЦЕЛЬ

Оценить эффективность предложенного способа ведения торакотомной раны после анатомических резекций лёгкого с целью профилактики инфекции после хирургического вмешательства и дополнительного обезболивания путём сравнительного анализа с контрольной группой.

МАТЕРИАЛ И МЕТОДЫ

Исследование проведено на базе хирургического отделения торакальной онкологии ГУЗ ОКОД г. Ульяновск. В анализ включены 63 пациента высокого и среднего риска развития инфекции в области хирургического вмешательства (ИОХВ), которые были разделены на две группы по 32 и 31 человеку; 1-я группа (32 пациента) – группа контроля, 2-я группа (31 пациент) – пациенты, которым был применён разработанный способ комплексного ведения торакотомной раны. Всем пациентам была выполнена плановая торакотомия по поводу анатомической резекции лёгкого (лобэктомия или сегментэктомия) в период с 15.06.2023 по 18.11.2024. Была проведена оценка характеристик исследуемых пациентов по единому разработанному протоколу.

РЕЗУЛЬТАТЫ

Частота встречаемости ИОХВ в контрольной группе составила 28,1% (9/32), в то время как в группе, где было проведено профилактическое ведение послеоперационной раны, данный показатель составил 6,5% (2/31), $p=0,043$.

При выполнении однофакторного статистического анализа послеоперационных параметров исследуемых групп пациентов были определены статистически значимые показатели: показатели визуальной аналоговой шкалы боли на 1-е сутки ($p=0,006$), нейтрофильно-лимфоцитарного индекса на 1-е сутки ($p=0,003$), тромбоцитарно-лимфоцитарного индекса на 1-е сутки ($p=0,039$); уровень кортизола на 1-е ($p=0,004$) и 5-е сутки ($p=0,017$); объёма форсированного выдоха за 1 секунду и жизненной ёмкости лёгких на 1-е сутки после операции ($p=0,038$) и ($p=0,027$), соответственно, объём форсированной жизненной ёмкости лёгких на 1-е сутки после операции ($p=0,033$).

ВЫВОДЫ

Применение разработанной методики ведения послеоперационной торакальной раны позволяет снизить развитие инфекционных осложнений у пациентов среднего и высокого риска развития инфекции в области хирургического вмешательства, а также обеспечивает адекватное обезболивание.

Ключевые слова:

инфекция области хирургического вмешательства, ИОХВ, торакотомия, профилактика ИОХВ, раневая инфекция

Ссылка для цитирования

Вдовин А.М., Корымасов Е.А., Тонеев Е.А., Шагдалеев Р.Ф., Глумнушина Д.В., Крымзалова Н.Д. и др. Рандомизированное клиническое исследование эффективности ведения торакальной раны с целью профилактики инфекционных осложнений и дополнительного обезболивания. *Журнал им. Н.В. Склифосовского Неотложная медицинская помощь*. 2026;15(1):33–43. <https://doi.org/10.23934/2223-9022-2026-15-1-33-43>

Конфликт интересов

Авторы заявляют об отсутствии конфликта интересов

Благодарность, финансирование

Работа выполнялась в соответствии с планом научных исследований медицинского факультета им. Т.З. Биктимирова Института медицины, экологии и физической культуры, ФГБОУ ВО «Ульяновский государственный университет». Финансовой поддержки со стороны компаний-производителей лекарственных препаратов авторы не получали

Одобрение комитета по этике

Исследование одобрено этическим комитетом ГУЗ «Областной клинический онкологический диспансер» и ФГБОУ ВО «Ульяновский государственный университет» г. Ульяновск

в/в — внутривенно
 ВАШ — визуальная аналоговая шкала
 ГКС — глюкокортикостероиды
 ЖЕЛ — жизненная ёмкость лёгких
 ИОХВ — инфекции области хирургического вмешательства
 НЛИ — нейтрофильно-лимфоцитарный индекс

НПВС — нестероидные противовоспалительные средства
 ОФВ1 — объём форсированного выдоха за 1 секунду
 СКАТ — стратегия контроля антимикробной терапии
 ТЛИ — тромбоцитарно-лимфоцитарный индекс
 ФЖЕЛ — форсированная жизненная ёмкость лёгких

ВВЕДЕНИЕ

Несмотря на значительные достижения в области торакальной хирургии и внедрение инновационных мини-инвазивных методик, торакотомия по-прежнему остаётся одним из наиболее частых вариантов выбора способа доступа к грудной полости. Однако из-за высокой степени травматичности данной процедуры после торакотомии возникает ряд негативных явлений: выраженный болевой синдром и (при определённых обстоятельствах) раневые инфекционные осложнения. Несмотря на тщательное соблюдение мер асептики и антисептики, а также стандартизации антибактериальной профилактики, в торакальной хирургии инфекционные раневые осложнения встречаются и способствуют ухудшению результатов лечения данной категории пациентов [1, 2].

В хирургии подобные раневые осложнения представляют собой распространённое явление и, согласно данным Всемирной организации здравоохранения, являются наиболее часто встречающимся типом инфекционных осложнений, связанных с оказанием медицинской помощи [3].

Даже стандартная и многократно проверенная временем профилактика не всегда может обеспечить полную защиту пациентов от этого опасного осложнения [4]. К сожалению, даже применение самых передовых методов профилактики инфекции области хирургического вмешательства (ИОХВ), таких как стратегия контроля антимикробной терапии (СКАТ), не всегда позволяет избежать подобных проблем [5]. Всё это приводит к увеличению продолжительности лечения и госпитализации пациентов, что оказывает дополнительную нагрузку на стационар и в последующем длительную реабилитацию [6]. Поиск и разработка новых и эффективных методов профилактики ИОХВ, особенно в торакальной хирургии, остаются актуаль-

ными задачами. В настоящее время рассматриваются комплексные подходы в решении данной проблемы.

Целью настоящего исследования являлась оценка эффективности разработанного способа ведения торакальной раны после анатомических резекций лёгкого в профилактике инфекций области хирургического вмешательства, а также анализ его влияния на интенсивность болевого синдрома и показатели стресс-реакции организма в сравнении со стандартным послеоперационным ведением.

МАТЕРИАЛ И МЕТОДЫ

Исследование проведено на базе хирургического отделения торакальной онкологии ГУЗ «Областной клинический онкологический диспансер» Ульяновска с 15.06.2023 по 15.11.2024. В проспективный анализ включены 234 пациента, которым выполнено хирургическое вмешательство в объёме лобэктомии или атипичной резекции лёгкого. Далее выполнен отбор 63 пациентов со средним и высоким риском ИОХВ [7] по разработанной ранее номограмме [8] и прогностическому калькулятору [9] (рис. 1). Частота ИОХВ в общей группе пациентов составила 11/234 — 4,37%.

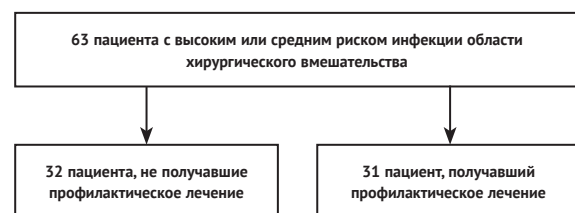


Рис. 1. Дизайн исследования
 Fig. 1. Design of the study

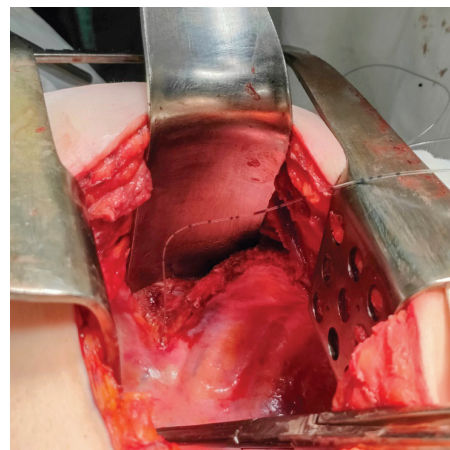


Рис. 2. Вид установленного катетера в субплевральном пространстве
Fig. 2. View of the installed catheter in the subpleural space

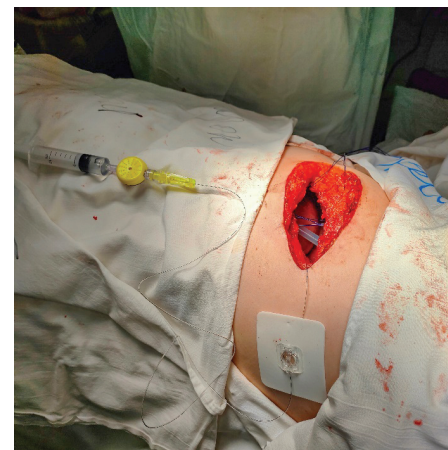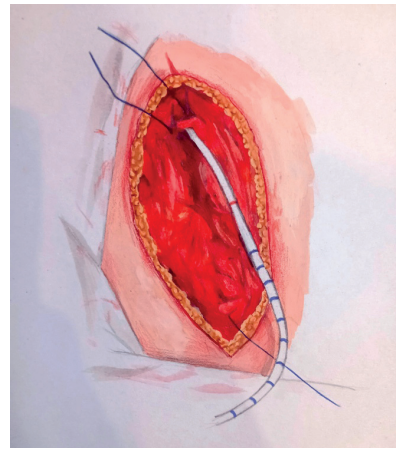


Рис. 3. Введение второго катетера в один из слоев раны
Fig. 3. Insertion of a second catheter into one of the wound layers

Доступ был выполнен всем пациентам в виде стандартной боковой или переднебоковой торакотомии. Локализация межрёберного доступа зависела от локализации опухолевого процесса и анатомической конституции оперируемого пациента. Ушивание торакотомной раны в группе стандартного ведения осуществляли следующим образом: после сведения рёбер двумя полиспасными швами с использованием атравматичной нити *PDX 1-0* далее непрерывно нитью *Vicryl 2-0* ("Ethicon Endo-Surgery") производили ушивание мышц и подкожно-жировой клетчатки. Кожные швы использовали узловые, капрон 3-0.

В группе исследования ушивание торакотомной раны осуществляли следующим образом: после завершения оперативного пособия произвели постановку первой трубки (эпидуральный катетер) в субплевральное пространство по межреберью, через который был осуществлён доступ, катетер установили ближе к рёберно-позвоночному углу с целью воздействовать на расстоянии на 2–3 межреберья (рис. 2). Катетер вывели через латеральный край торакотомной раны и подключили к помпе с бипувокаином со скоростью 4–5 мл/ч в течение 3 суток. Далее использовали непрерывный полиспастный шов *PDX-1-0*, для сближения рёбер. После этого выполнили ушивание мышц грудной клетки непрерывным узловым швом на атравматичной игле *Vicryl 2-0* ("Ethicon Endo-Surgery"). Затем на ушитые мышцы установили второй катетер (рис. 3). Катетер имеет множество перфоративных отверстий на протяжении всего расположения его в ране. Второй

катетер предназначен для комбинированной перфузии. Его устанавливают через медиальный край раны и далее производят болюсное введение раствора повидон-йод 20 мл 1 раз с интервалом в 8 часов в течение 3 суток с целью профилактики ИОХВ, и также вводят бипувокаин — помпой со скоростью 2–3 мл/ч. Далее кожу ушивают отдельными узловыми швами (рис. 4).

Дренирование в обоих подходах было стандартным: по задней поверхности плевральной полости в её купол устанавливали один дренаж через контрапертуру в грудной клетке в седьмое-восьмое межреберье по задней подмышечной линии. Дренаж вёлся на пассивной аспирации по Бюлау. По клиническим показаниям применяли попеременную активную аспирацию с разрежением до 20 мм рт.ст.

Оценку репарации раны проводили ежедневно, на перевязке в присутствии врача. При появлении признаков воспаления проводили исследование раневого отделяемого на флору и чувствительность к антибиотикам.

Анализ медицинской документации и изучаемых данных проводили по единому протоколу. Пациенты, которые не соответствовали критериям или имели неполные клинические данные, были исключены из исследования.

Критерии включения:

- пол и возраст — без ограничений;
- оперативное вмешательство в объёме лобэктомии или атипичной резекции лёгкого;
- средний и высокий риск развития ИОХВ.

Критерии исключения:

- операции, выполненные с резекцией элементов грудной клетки;
- пневмонэктомии;
- первоначальный торакоскопический доступ с последующей экстренной конверсией доступа;
- пациенты с развившейся органно-пространственной ИОХВ;
- повторные хирургические вмешательства в ранний послеоперационный период (внутриплевральные кровотечения);
- необходимость регулярного приёма глюкокортикоидов (ГКС).

Шестьдесят три пациента были разделены на две группы по 32 и 31 пациенту в зависимости от того, проводилось ли профилактическое лечение торакотомной раны. В первую, контрольную, группу вошли пациенты, которые не получали разработанного профилактического метода (32), а во вторую — те, кто его получил (31). Исследование являлось открытым параллельным контролируемым рандомизированным с двумя группами — группой контроля (стандартное послеоперационное ведение пациентов) и исследуемой группой (предлагаемый комбинированный подход в ведении торакотомной раны). Рандомизацию проводили по блочному типу с использованием таблицы случайных чисел. У всех пациентов получали информированное согласие на участие в исследовании.

Антибактериальную профилактику проводили пациентам за 30 минут до операции: 2 г цефазолина внутривенно (в/в).

У исследуемых пациентов дополнительно регистрировали следующие параметры:

- количество баллов по визуальной аналоговой шкале (ВАШ) на 1-е и 5-е послеоперационные сутки;
- уровень кортизола сыворотки крови до операции, на 1-е и 5-е сутки. Кровь брали в объёме 5 мл из кубитальной вены за сутки до операции, далее через 12 часов после операции и на 5-е сутки после оперативного вмешательства. У всех пациентов на догоспитальном этапе была проведена оценка состояния надпочечников — с целью исключения их патологии.

Воспалительные индикаторы: нейтрофильно-лимфоцитарный (НЛИ, соотношение числа нейтрофилов к числу лимфоцитов в общем анализе крови) и тромбоцитарно-лимфоцитарный индексы (ТЛИ, соотношение числа тромбоцитов к числу лимфоцитов в общем анализе крови) за сутки до операции, на 1-е и 5-е сутки после операции.

Показатели функции внешнего дыхания до операции, на 1-е и 5-е послеоперационные сутки: ОФВ1 (объём форсированного выдоха за 1 секунду), ЖЕЛ (жизненная ёмкость лёгких), ФЖЕЛ (форсированная жизненная ёмкость лёгких) определяли при помощи стандартной спирометрии.

Стандартное послеоперационное ведение пациентов состояло из следующих компонентов: 1) активизация через 3–4 часа после операции; 2) раннее питание вечером в день операции. Лекарственное лечение включало следующие препараты: 1) низкомолекулярные гепарины в стандартной дозировке вводили за 12 часов до операции и далее 1 раз в сутки; 2) парацетамол 10 мг/мл–100 мл в/в 1 раз в день вечером в течение 3 дней; 3) раствор трамадола 50 мг/мл–2 мл внутримышечно 4 раза в день. Пациенты в послеоперационном периоде не получали

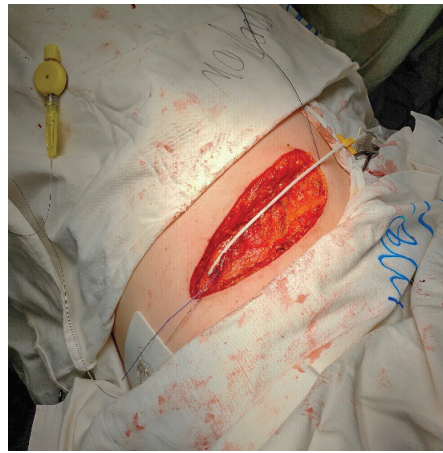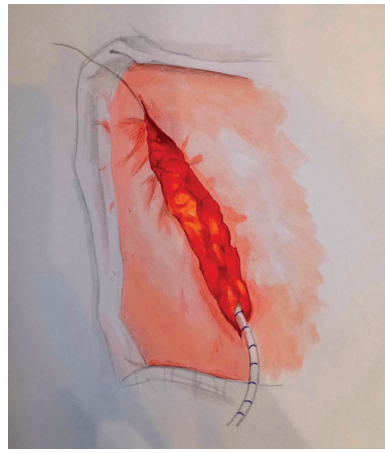


Рис. 4. Вид установки катетера в подкожно-жировую клетчатку
Fig. 4. View of catheter insertion into the subcutaneous fat

Таблица 1

Характеристика исследуемых пациентов по клинико-анамнестическим параметрам

Table 1

Characteristics of the studied patients based on clinical and anamnestic parameters

Показатель	Категории	Исследуемые группы		p
		Контрольная (n=32)	Исследования (n=31)	
Пол, абс. (%)	Женский	11 (34,4)	7 (22,6)	0,405
	Мужской	21 (65,6)	29 (77,4)	
Возраст, M±SD		64,81±7,06	65,00±7,00	0,916
Индекс Charlson, Me (Q ₁ –Q ₃)		5,00 (4,00–6,00)	4,00 (4,00–5,00)	0,113

ГКС. Антибактериальную терапию в рутинной практике не применяли, только при возникновении раневой инфекции по показаниям назначали антибиотики. Начало проводили цефалоспоридами III далее при необходимости производили их замену в зависимости от полученной флоры и чувствительности к антибиотикам, а также клинической картины.

Пациентам не проводили дополнительные регионарные методы обезболивания, включая эпидуральную аналгезию.

Характеристики исследуемых пациентов представлены в табл. 1.

В ходе сравнительного статистического анализа было выявлено, что ни один из клинических параметров, рассматриваемых в двух исследуемых группах пациентов, не достиг статистической значимости. Это

свидетельствует о том, что обе группы являются однородными.

Анализ статистических данных. Статистический анализ выполнен с использованием программы StatTech v. 4.1.2 (ООО «Статтех», Россия).

Количественные переменные при нормальном распределении представлены в виде среднего значения и стандартного отклонения ($M \pm SD$), при ненормальном распределении — в виде медианы и межквартильного размаха ($Me (Q_1 - Q_3)$). Проверку нормальности распределения проводили с использованием критерия Шапиро–Уилка.

Сравнение количественных показателей между двумя независимыми группами выполняли с использованием t -критерия Стьюдента при нормальном распределении и критерия Манна–Уитни при ненормальном распределении.

Сравнение категориальных переменных осуществляли с использованием критерия χ^2 Пирсона либо точного критерия Фишера при ожидаемых частотах менее 10.

Статистически значимыми считали различия при $p < 0,05$.

РЕЗУЛЬТАТЫ

При выполнении сравнительного анализа исследуемых групп пациентов по частоте ИОХВ были получены результаты, представленные в табл. 2.

В контрольной группе количество пациентов с ИОХВ составило 9 из 32 (28,0%), в группе исследования — 2 из 31 (6,5%).

Таблица 2

Частота развития инфекции области хирургического вмешательства в контрольной группе и группе исследования

Table 2

The incidence of surgical site infections in the control group and the study group

Показатель	Категории	Исследуемые группы		p
		Контрольная ($n=32$)	Исследования ($n=31$)	
Инфекции области хирургического вмешательства	Наличие	9 (28%)	2 (6,5%)	0,043*
	Отсутствие	23 (72%)	29 (93,5%)	

Таблица 3

Сравнительный анализ послеоперационных параметров исследуемых групп пациентов

Table 3

Comparative analysis of postoperative parameters in the studied patient groups

Показатели	Исследуемые группы		p
	Контрольная ($n=32$)	Исследования ($n=31$)	
Проведено дней, $Me (Q_1 - Q_3)$	9,50 (8,00–11,00)	10,00 (8,00–11,00)	0,972
ВАШ 1-е сутки, $Me (Q_1 - Q_3)$	9,00 (8,00–9,25)	8,00 (8,00–9,00)	0,006
ВАШ 5-е сутки, $Me (Q_1 - Q_3)$	5,00 (4,00–5,00)	4,00 (4,00–4,00)	0,061
НЛИ 1-е сутки, $Me (Q_1 - Q_3)$	11,21 (9,31–14,20)	8,79 (7,78–10,84)	0,003
НЛИ 5-е сутки, $Me (Q_1 - Q_3)$	3,36 (2,60–4,39)	2,69 (2,37–3,36)	0,146
ТЛИ 1-е сутки, $Me (Q_1 - Q_3)$	242,81 (163,87–375,44)	181,93 (162,25–214,00)	0,039
ТЛИ 5-е сутки, $Me (Q_1 - Q_3)$	193,33 (98,03–290,00)	168,24 (88,52–204,32)	0,102
Кортизол до операции, $Me (Q_1 - Q_3)$	90,00 (87,00–105,00)	98,00 (87,00–104,50)	0,973
Кортизол 1-е сутки, $M \pm SD$ (95% ДИ), %	190,47 \pm 15,43 (184,90–196,03)	180,81 \pm 9,46 (177,34–184,28)	0,004
Кортизол 5-е сутки, $M \pm SD$ (95% ДИ), %	151,62 \pm 9,99 (148,02–155,23)	146,77 \pm 4,60 (145,09–148,46)	0,017

Примечания: * — влияние предиктора статистически значимо ($p < 0,05$). ВАШ — визуальная аналоговая шкала боли; НЛИ — нейтрофильно-лимфоцитарный индекс; ТЛИ — тромбоцитарно-лимфоцитарный индекс

Note: * — the influence of the predictor is statistically significant ($p < 0.05$). ВАШ — visual analog scale of pain; НЛИ — Neutrophil-to-Lymphocyte Ratio; ТЛИ — Platelet-to-Lymphocyte Ratio

Авторами регистрировались послеоперационные клинико-лабораторные данные, результаты которых представлены в табл. 3.

Длительность госпитализации статистически значимо не различалась между группами и составила 9,50 (8,00–11,00) суток в контрольной группе и 10,00 (8,00–11,00) суток в группе исследования ($p=0,972$).

Интенсивность болевого синдрома по ВАШ на 1-е сутки после операции была статистически значимо ниже в группе исследования: 8,00 (8,00–9,00) против 9,00 (8,00–9,25) баллов в контрольной группе ($p=0,006$). На 5-е сутки различия не достигли статистической значимости ($p=0,061$).

Показатель нейтрофильно-лимфоцитарного индекса (НЛИ) на 1-е сутки был статистически значимо ниже в группе исследования — 8,79 (7,78–10,84) по сравнению с 11,21 (9,31–14,20) в контрольной группе ($p=0,003$). На 5-е сутки различий выявлено не было ($p=0,146$).

Аналогичная тенденция отмечена для тромбоцитарно-лимфоцитарного индекса (ТЛИ): на 1-е сутки показатель был ниже в группе исследования — 181,93 (162,25–214,00) против 242,81 (163,87–375,44) ($p=0,039$), тогда как на 5-е сутки статистически значимых различий не выявлено ($p=0,102$).

Уровень кортизола до операции не различался между группами ($p=0,973$). Однако на 1-е сутки после вмешательства уровень кортизола был статистически значимо ниже в группе исследования (180,81 \pm 9,46%) по сравнению с контрольной группой (190,47 \pm 15,43%) ($p=0,004$). Аналогичное различие сохранялось и на 5-е сутки (146,77 \pm 4,60% против 151,62 \pm 9,99%; $p=0,017$).

Послеоперационные показатели функции внешнего дыхания представлены в табл. 4.

До операции статистически значимых различий между группами по ОФВ1, ЖЕЛ и ФЖЕЛ выявлено не было ($p > 0,05$), что свидетельствует об исходной сопоставимости групп.

На 1-е сутки после операции показатель ОФВ1 был статистически значимо выше в группе исследования и составил 84,00 (75,00–92,50) по сравнению с 71,50 (64,00–86,25) в контрольной группе ($p=0,038$). Аналогичная картина отмечена для ЖЕЛ: 81,61 \pm 8,50%

Таблица 4

Сравнительный анализ послеоперационных параметров функции внешнего дыхания у пациентов

Table 4

Comparative analysis of postoperative parameters of respiratory function in patients

Показатель	Исследуемые группы		p
	Контрольная (n=32)	Исследования (n=31)	
ОФВ1 до операции, Me (Q ₁ -Q ₃)	81,50 (74,00-100,25)	92,00 (80,00-103,00)	0,067
ОФВ1 1-е сутки после операции, Me (Q ₁ -Q ₃)	71,50 (64,00-86,25)	84,00 (75,00-92,50)	0,038*
ОФВ1 5-е сутки после операции, Me (Q ₁ -Q ₃)	77,50 (70,00-95,25)	88,00 (74,00-94,50)	0,265
ЖЕЛ до операции, Me (Q ₁ -Q ₃)	89,00 (78,50-98,00)	93,00 (84,00-98,00)	0,338
ЖЕЛ 1-е сутки после операции, M±SD (95% ДИ)	75,97±11,04 (71,99-79,95)	81,61±8,50 (78,49-84,73)	0,027*
ЖЕЛ 5-е сутки после операции, Me (Q ₁ -Q ₃)	85,00 (74,50-93,00)	89,00 (77,00-93,00)	0,478
ФЖЕЛ до операции, Me (Q ₁ -Q ₃)	91,00 (80,50-100,00)	95,00 (85,50-100,00)	0,370
ФЖЕЛ 1-е сутки после операции, Me (Q ₁ -Q ₃)	77,00 (70,00-86,25)	81,00 (78,00-90,00)	0,033*
ФЖЕЛ 5-е сут после операции, Me (Q ₁ -Q ₃)	95,00 (86,75-100,25)	93,00 (89,00-96,50)	0,736

Примечания: * – влияние предиктора статистически значимо (p<0,05). ЖЕЛ – жизненная ёмкость лёгких; ОФВ1 – объём форсированного выдоха за 1 секунду;

ФЖЕЛ – форсированная жизненная ёмкость лёгких;

Note: * – the influence of the predictor is statistically significant (p<0.05). ЖЕЛ – vital capacity; ОФВ1 – forced expiratory volume in the first second; ФЖЕЛ – forced vital capacity

против 75,97±11,04% соответственно (p=0,027). Показатель ФЖЕЛ на 1-е сутки также был выше в группе исследования – 81,00 (78,00-90,00) против 77,00 (70,00-86,25) (p=0,033).

На 5-е сутки статистически значимых различий между группами по показателям ОФВ1, ЖЕЛ и ФЖЕЛ выявлено не было (p>0,05).

ОБСУЖДЕНИЕ

Послеоперационные инфекционные осложнения представляют собой серьёзную проблему в современной хирургической практике. В ранее проведённых исследованиях было доказано, что развитие раневого инфекционного процесса существенно ухудшает результаты хирургического лечения пациентов, а также значительно повышает вероятность развития смертельного исхода [10–13].

В настоящее время существует несколько методов снижения интенсивности болевых ощущений в послеоперационном периоде. К ним относятся межрёберная анестезия, эпидуральная анестезия и паравerteбральная блокада. Эти методы широко известны и регулярно применяются в медицинской практике. J.D. Luketich в 2005 году продемонстрировал сопоставимые результаты в обезболивании паравerteбрального блока и локальной межрёберной анальгезии [14]. В последующем в крупном систематическом обзоре C.E. Guerra-Londono et al. было показано, что интеркостальный межрёберный блок может быть не хуже эпидуральной или паравerteбральной блокады [15]. Однако несмотря на то, что исследования указывают на эффективность межрёберной анестезии, они также предполагают необходимость более глубокого изучения этого метода [16]. Также в работах содержатся сведения о перспективах в комплексном обезболивании – для достижения его наибольшего эффекта при операциях на органах грудной полости [17].

В этой связи поиск новых методов, которые могли бы предотвратить возникновение послеоперационных осложнений и оптимизировать процесс реабилитации пациентов, продолжается и остаётся актуальной задачей для современной хирургии.

В рамках представленного исследования было определено, что количество дней, проведённых в ста-

ционаре, у пациентов, получавших профилактическое ведение торакальной раны, и у пациентов контрольной группы, составило, в среднем, 9–10 дней, что не было статистически значимым (p=0,972).

В нашем исследовании можно отметить улучшение показателя ВАШ на 1-е сутки после операции у пациентов, которым была применена разработанная методика послеоперационного ведения торакальной раны. Значимая разница была получена на первые сутки после оперативного вмешательства. Это доказывает эффективность межрёберной блокады по сравнению со стандартным лечением.

В проведённом исследовании было показано, что адекватное обезбоживание позволяет снизить уровень кортизола крови, что демонстрирует снижение уровня стресса организма, а также является косвенным «лабораторным» маркером обезбоживания. Наши результаты сопоставимы с крупным метаанализом, проведённым A. Prete et al., включающим 2953 пациентов из 71 исследования, в котором оценивался уровень кортизола после операции и было показано, что он является достоверным маркером стресса у пациентов, перенесших обширные хирургические вмешательства, и зависит от уровня обезбоживания в том числе [18].

В 1-е сутки после операции у пациентов, которые проходили профилактическое лечение, наблюдалось улучшение в показателях дыхания, таких как ОФВ1 и ЖЕЛ, вызванное существенным снижением болевых ощущений, что позволило функционировать межрёберным мышцам в большем объёме, чем в группе контроля [19–20].

Кроме того, следует отметить исследования ряда зарубежных авторов, которые оценивали отдалённые результаты после операций на грудной клетке, выполненных торакальным доступом, которые отметили, что острая послеоперационная боль является важным фактором развития хронического постторакального болевого синдрома [21–22].

В нашем исследовании не стояла задача оценить отдалённые результаты обезбоживания, но данный факт следует учитывать при ведении послеоперационного периода после операций на грудной полости.

В ходе настоящего исследования авторами обнаружено улучшение показателей ТЛИ и НЛИ у пациентов,

получавших оригинальную методику ведения раны, на протяжении первых суток после операции. Это может быть обусловлено применением повидон-йода, который проявил себя как один из наиболее эффективных антисептических препаратов, превосходящих по своим свойствам даже такие известные средства, как хлоргексидин [23–25]. Однако существуют работы, которые подвергают сомнению эффективность повидон-йода. В связи с этим исследования по эффективности применения указанного препарата продолжаются и наше исследование является дополнительным, подтверждающим его эффективность [26]. Тем самым, в представленном исследовании использование введения с профилактической целью раствора повидон-йода в торакалотомную рану в течение 3 суток показало снижение развития инфекционного процесса в 4,3 раза у пациентов с высоким и средним риском ИОХВ.

Ограничения исследования. Настоящее исследование имеет ограничение по объёму выборки. При наблюдаемых частотах ИОХВ (28,1% в контрольной группе и 6,5% в группе исследования) и двустороннем уровне значимости $\alpha=0,05$ расчётная статистическая мощность составляет около 67%, что ниже рекомендуемого порога 80%. Увеличение мощности могло быть достигнуто за счёт увеличения объёма выборки (ориентировочно до порядка 47 пациентов в каждой группе при сохранении наблюдаемого эффекта), а также за счёт мультицентрового дизайна и (или) продления периода набора пациентов.

ВЫВОДЫ

1. Применение разработанной методики ведения торакалотомной раны сопровождалось статистически значимым снижением частоты инфекций области хирургического вмешательства: 6,5% (2/31) в группе исследования против 28,0% (9/32) в контрольной группе ($p=0,043$).

2. В группе исследования отмечено снижение интенсивности болевого синдрома в раннем после-

операционном периоде: показатель визуальной аналоговой шкалы на 1-е сутки составил 8,00 (8,00–9,00) баллов против 9,00 (8,00–9,25) в контрольной группе ($p=0,006$).

3. Использование методики сопровождалось снижением выраженности воспалительной реакции на 1-е сутки после операции: нейтрофильно-лимфоцитарный индекс составил 8,79 (7,78–10,84) против 11,21 (9,31–14,20) ($p=0,003$), тромбоцитарно-лимфоцитарный индекс — 181,93 (162,25–214,00) против 242,81 (163,87–375,44) ($p=0,039$).

4. В группе исследования выявлено статистически значимое снижение уровня кортизола на 1-е и 5-е сутки после операции: 180,81±9,46% против 190,47±15,43% ($p=0,004$) и 146,77±4,60% против 151,62±9,99% соответственно ($p=0,017$).

5. На 1-е сутки после операции показатели функции внешнего дыхания были выше в группе исследования: объём форсированного выдоха за 1 секунду — 84,00 (75,00–92,50) против 71,50 (64,00–86,25) ($p=0,038$); жизненная ёмкость лёгких — 81,61±8,50% против 75,97±11,04% ($p=0,027$); форсированная жизненная ёмкость лёгких — 81,00 (78,00–90,00) против 77,00 (70,00–86,25) ($p=0,033$).

ЗАКЛЮЧЕНИЕ

Разработанная методика комплексного ведения торакалотомной раны ассоциирована со снижением частоты инфекций области хирургического вмешательства у пациентов среднего и высокого риска (6,5% против 28,0%), а также с уменьшением выраженности болевого синдрома и стресс-реакции организма в раннем послеоперационном периоде. Полученные данные свидетельствуют о клинической целесообразности применения данного подхода, однако требуют подтверждения в исследованиях с большим объёмом выборки.

СПИСОК ИСТОЧНИКОВ

- Li S, Lin J, Ye L, Qiao F, Huang W, Peng Y, et al. Surgical site infection following open lobectomy in patients with lung cancer: A prospective study. *J Evid Based Med.* 2023;16(2):194–199. PMID: 37399047 <https://doi.org/10.1111/jebm.12544>
- Smyth ET, Emmerson AM. Surgical site infection surveillance. *J Hosp Infect.* 2000;45(3):173–184. PMID: 10896795 <https://doi.org/10.1053/jhin.2000.0736>
- Allegranzi B, Bischoff P, de Jonge S, Kubilay NZ, Zayed B, Gomes SM, et al.; WHO Guidelines Development Group. New WHO recommendations on preoperative measures for surgical site infection prevention: an evidence-based global perspective. *Lancet Infect Dis.* 2016;16(12):e276–e287. PMID: 27816413 [https://doi.org/10.1016/S1473-3099\(16\)30398-X](https://doi.org/10.1016/S1473-3099(16)30398-X)
- Agostini P, Lugg ST, Adams K, Vartsaba N, Kalkat MS, Rajesh PB, et al. Postoperative pulmonary complications and rehabilitation requirements following lobectomy: a propensity score matched study of patients undergoing video-assisted thoracoscopic surgery versus thoracotomy. *Interact Cardiovasc Thorac Surg.* 2017;24(6):931–937. PMID: 28329213 <https://doi.org/10.1093/icvts/ivx002>
- Яковлев С.В., Журавлева М.В., Проценко Д.Н., Белобородов В.Б., Брико Н.И., Брусина Е.Б., и др. Программа СКАТ (Стратегия Контроля Антимикробной Терапии) при оказании стационарной медицинской помощи. Методические рекомендации для лечебно-профилактических учреждений Москвы. *Consilium Medicum.* 2017; 19(7.1. Surgery):15–51.
- Подымов А. Управление рисками в оперблоке. Сколько стоят инфекции области хирургического вмешательства? *Практическая медицина.* 2016;5(97):145–148.
- Тонеев Е.А., Шагдалеев Р.Ф., Вдовин А.М., Мартынов А.А., Зарипов Л.Р., Крымзалова Н.Д., и др. База данных 2024625965 РФ. База данных пациентов после плановых торакалотомий с применением оригинальной методики по обезболиванию раны и профилактике инфекционных осложнений в области вмешательства. Заявка № 2024625673, заявлено: 03.12.2024, опубликовано: 13.12.2024. URL: <https://new.fips.ru/registers-doc-view/fipsServlet?DB=DB&DocNumber=2024625965> [Дата обращения 12 марта 2026 г.]
- Шагдалеев Р.Ф., Вдовин А.М., Тонеев Е.А., Мидленко О.В., Мартынов А.А., Крымзалова Н.Д. Патент 2 842 033 РФ. *Способ прогнозирования развития инфекций области хирургического вмешательства после резекции легкого.* Заявка № 2024134177, заявлено 15.11.24, опубликовано 19.06.2025. URL: <https://new.fips.ru/registers-doc-view/fipsServlet?DB=RUPAT&DocNumber=2842033&TypeFile=html> [Дата обращения 12 марта 2026 г.]
- Тонеев Е.А., Шагдалеев Р.Ф., Вдовин А.М., Мартынов А.А., Зарипов Л.Р., Крымзалова Н.Д., и др. Программа для ЭВМ № 2024686923 РФ. *Калькулятор прогнозирования риска инфекции в области хирургического вмешательства после плановой торакалотомии.* Заявка № 2024685749, заявлено: 26.10.2024, опубликовано: 13.11.2024. URL: <https://new.fips.ru/registers-doc-view/fipsServlet?DB=EVM&DocNumber=2024686923> [Дата обращения 12 марта 2026 г.]
- Marshall K, McLaughlin K. Pain Management in Thoracic Surgery. *Thorac Surg Clin.* 2020;30(3):339–346. PMID: 32593366 <https://doi.org/10.1016/j.thorsurg.2020.03.001>
- Wan YI, Patel A, Abbott TEF, Achary C, MacDonald N, Duceppe E, et al. Prospective observational study of postoperative infection and outcomes after noncardiac surgery: analysis of prospective data from the VISION cohort. *Br J Anaesth.* 2020;125(1):87–97. PMID: 32482502 <https://doi.org/10.1016/j.bja.2020.03.027>
- Морозов А.М., Сергеев А.Н., Сергеев Н.А., Рыжова Т.С., Пахомов М.А. Диагностика и профилактика инфекционных осложнений области хирургического вмешательства. *Вестник Ивановской медицинской академии.* 2021;26(1):54–58. https://doi.org/10.52246/1606-8157_2021_26_1_54
- Морозов А.М., Сергеев А.Н., Червинцев В.М., Червинцев Ю.В., Гуськова О.Н., Скарязина О.Н., и др. О методах профилактики инфекций

- области хирургического вмешательства. *Амбулаторная хирургия*. 2024;21(1):168–176. <https://doi.org/10.21518/akh2024-013>
14. Luketich JD, Land SR, Sullivan EA, Alvelo-Rivera M, Ward J, Buenaventura PO, et al. Thoracic epidural versus intercostal nerve catheter plus patient-controlled analgesia: a randomized study. *Ann Thorac Surg*. 2005;79(6):1845–1849. PMID: 15919269 <https://doi.org/10.1016/j.athoracsur.2004.10.055>
 15. Guerra-Londono CE, Privorotskiy A, Cozowicz C, Hicklen RS, Memtsoudis SG, Mariano ER, et al. Assessment of Intercostal Nerve Block Analgesia for Thoracic Surgery: A Systematic Review and Meta-analysis. *JAMA Netw Open*. 2021;4(11):e2133394. PMID: 34779845 <https://doi.org/10.1001/jamanetworkopen.2021.33394>
 16. Zhou Z, Zheng X, Song J, Jin X, Zhao L, Liu S. Comparison of Intercostal Block and Epidural Analgesia for Post-thoracotomy: A Systematic Review and Meta-analysis of Randomized Controlled Trials. *Pain Physician*. 2023;26(3):219–229. PMID: 37192224
 17. Sandeep B, Huang X, Li Y, Xiong D, Zhu B, Xiao Z. A comparison of regional anesthesia techniques in patients undergoing video-assisted thoracic surgery: A network meta-analysis. *Int J Surg*. 2022;105:106840. PMID: 36030040 <https://doi.org/10.1016/j.ijsu.2022.106840>
 18. Prete A, Yan Q, Al-Tarrak H, Akturk HK, Prokop LJ, Alahdab F, et al. The cortisol stress response induced by surgery: A systematic review and meta-analysis. *Clin Endocrinol (Oxf)*. 2018;89(5):554–567. PMID: 30047158 <https://doi.org/10.1111/cen.13820>
 19. Cuenca-Martínez F, Sempere-Rubio N, Muñoz-Gómez E, Mollà-Casanova S, Carrasco-González E, Martínez-Arnau FM. Respiratory Function Analysis in Patients with Chronic Pain: An Umbrella Review and Meta-Analysis of Pooled Findings. *Healthcare (Basel)*. 2023;11(9):1358. PMID: 37174900 <https://doi.org/10.3390/healthcare11091358>
 20. Кожанов А.Г., Кобаев В.А., Гельцер Б.И. Оценка силы дыхательных мышц в ранние сроки после торакальных вмешательств. *Бюллетень физиологии и патологии дыхания*. 2020;32–39 <https://doi.org/10.36604/1998-5029-2020-75-32-39>
 21. Kar P, Sudheshna KD, Padmaja D, Pathy A, Gopinath R. Chronic pain following thoracotomy for lung surgeries: It's risk factors, prevalence, and impact on quality of life – A retrospective study. *Indian J Anaesth*. 2019;63(5):368–374. PMID: 31142880 https://doi.org/10.4103/ija.IJA_42_19
 22. Fiorelli S, Cioffi L, Menna C, Ibrahim M, De Blasi RA, Rendina EA, et al. Chronic Pain After Lung Resection: Risk Factors, Neuropathic Pain, and Quality of Life. *J Pain Symptom Manage*. 2020;60(2):326–335. PMID: 32220584 <https://doi.org/10.1016/j.jpainsymman.2020.03.012>
 23. Barreto R, Barrois B, Lambert J, Malhotra-Kumar S, Santos-Fernandes V, Monstrey S. Addressing the challenges in antiseptics: focus on povidone iodine. *Int J Antimicrob Agents*. 2020;56(3):106064. PMID: 32599228 <https://doi.org/10.1016/j.ijantimicag.2020.106064>
 24. Морозов А.М., Беляк М.А. О возможности применения повидон-йода в хирургической практике. *Амбулаторная хирургия*. 2021;18(2):68–76. <https://doi.org/10.21518/1995-1477-2021-18-2-68-76>
 25. Борисов И.В. Повидон-йод – новые возможности знакомого препарата. Раны и раневые инфекции. Журнал имени проф. Б.М. Костюченко. 2021;8(3):14–20.
 26. Wang P, Wang D, Zhang L. Effectiveness of chlorhexidine versus povidone-iodine for preventing surgical site wound infection: A meta-analysis. *Int Wound J*. 2023;21(2):e14394. PMID: 37752735 <https://doi.org/10.1111/iwj.14394>

REFERENCES

1. Li S, Lin J, Ye L, Qiao F, Huang W, Peng Y, et al. Surgical site infection following open lobectomy in patients with lung cancer: A prospective study. *J Evid Based Med*. 2023;16(2):194–199. PMID: 37399047 <https://doi.org/10.1111/jebm.12544>
2. Smyth ET, Emmerson AM. Surgical site infection surveillance. *J Hosp Infect*. 2000;45(3):173–184. PMID: 10896795 <https://doi.org/10.1053/jhin.2000.0736>
3. Allegranzi B, Bischoff P, de Jonge S, Kubilay NZ, Zayed B, Gomes SM, et al.; WHO Guidelines Development Group. New WHO recommendations on preoperative measures for surgical site infection prevention: an evidence-based global perspective. *Lancet Infect Dis*. 2016;16(12):e276–e287. PMID: 27816413 [https://doi.org/10.1016/S1473-3099\(16\)30398-X](https://doi.org/10.1016/S1473-3099(16)30398-X)
4. Agostini P, Lugg ST, Adams K, Vartsaba N, Kalkat MS, Rajesh PB, et al. Postoperative pulmonary complications and rehabilitation requirements following lobectomy: a propensity score matched study of patients undergoing video-assisted thoracoscopic surgery versus thoracotomy. *Interact Cardiovasc Thorac Surg*. 2017;24(6):931–937. PMID: 28329213 <https://doi.org/10.1093/icvts/ivx002>
5. Yakovlev SV, Zhuravleva MV, Protsenko DN, Beloborodov VB, Briko NI, Brusina EB, et al. Antibiotic stewardship program for inpatient care. Clinical guidelines for Moscow hospitals. *Consilium Medicum*. 2017;19(7.1. Surgery):15–51. (In Russ.)
6. Podymov A. Risk management in an operation block. How much do the surgical-site infections cost? *Practical medicine*. 2016;5(97):145–148. (In Russ.)
7. Toneev EA, Shagdaleev RF, Vdovin AM, Martynov AA, Zaripov LR, Krymzalova ND, et al. DB 2024625965 RF. *Baza dannykh patientsov posle planovykh torakotomii s primeneniem original'noy metodiki po obezboivaniyu rany i profilaktike infektsionnykh oslozhneniy v oblasti vmeshatel'stva*. No 2024625673, decl. 03.12.2024, publ. 13.12.2024. (In Russ.) Available at: https://new.fips.ru/registers-doc-view/fips_servlet?DB=DB&DocNumber=2024625965 [Accessed Mar 12, 2026]
8. Shagdaleev RF, Vdovin AM, Toneev EA, Midlenko OV, Martynov AA, Krymzalova ND. Patent 2 842 033 RF. *Sposob prognozirovaniya razvitiya infektsiy oblasti khirurgicheskogo vmeshatel'stva posle rezektsii legkogo*. No 2024134177, decl. 15.11.24, publ. 19.06.2025. (In Russ.) Available at: https://new.fips.ru/registers-doc-view/fips_servlet?DB=RUPAT&DocNumber=2842033 [Accessed Mar 12, 2026]
9. Toneev EA, Shagdaleev RF, Vdovin AM, Martynov AA, Zaripov LR, Krymzalova ND, et al. Programma dlya EVM No 2024686923 RF. *Kal'kulyator prognozirovaniya riska infektsii v oblasti khirurgicheskogo vmeshatel'stva posle planovoy torakotomii*: No 2024685749, decl. 26.10.2024, publ. 13.11.2024. (In Russ.) Available at: https://new.fips.ru/registers-doc-view/fips_servlet?DB=EVM&DocNumber=2024686923 [Accessed Mar 12, 2026]
10. Marshall K, McLaughlin K. Pain Management in Thoracic Surgery. *Thorac Surg Clin*. 2020;30(3):339–346. PMID: 32593366 <https://doi.org/10.1016/j.thorsurg.2020.03.001>
11. Wan YI, Patel A, Abbott TEF, Achary C, MacDonald N, Duceppe E, et al. Prospective observational study of postoperative infection and outcomes after noncardiac surgery: analysis of prospective data from the VISION cohort. *Br J Anaesth*. 2020;125(1):87–97. PMID: 32482502 <https://doi.org/10.1016/j.bja.2020.03.027>
12. Morozov AM, Sergeev AN, Sergeev NA, Ryzhova TS, Pakhomov MA. Diagnosis and Prophylaxis of Infectious Complications in Surgical Intervention Zone. *Bulletin of the Ivanovo State Medical Academy*. 2021;26(1)54–58. (In Russ.) https://10.52246/1606-8157_2021_26_1_54
13. Morozov AM, Sergeev AN, Chervinets VM, Chervinets JV, Guskova ON, Skaryakina ON, et al. Methods of preventing surgical site infections. *Ambulatory Surgery (Russia)*. 2024;21(1):168–176. (In Russ.) <https://doi.org/10.21518/akh2024-013>
14. Luketich JD, Land SR, Sullivan EA, Alvelo-Rivera M, Ward J, Buenaventura PO, et al. Thoracic epidural versus intercostal nerve catheter plus patient-controlled analgesia: a randomized study. *Ann Thorac Surg*. 2005;79(6):1845–1849. PMID: 15919269 <https://doi.org/10.1016/j.athoracsur.2004.10.055>
15. Guerra-Londono CE, Privorotskiy A, Cozowicz C, Hicklen RS, Memtsoudis SG, Mariano ER, et al. Assessment of Intercostal Nerve Block Analgesia for Thoracic Surgery: A Systematic Review and Meta-analysis. *JAMA Netw Open*. 2021;4(11):e2133394. PMID: 34779845 <https://doi.org/10.1001/jamanetworkopen.2021.33394>
16. Zhou Z, Zheng X, Song J, Jin X, Zhao L, Liu S. Comparison of Intercostal Block and Epidural Analgesia for Post-thoracotomy: A Systematic Review and Meta-analysis of Randomized Controlled Trials. *Pain Physician*. 2023;26(3):219–229. PMID: 37192224
17. Sandeep B, Huang X, Li Y, Xiong D, Zhu B, Xiao Z. A comparison of regional anesthesia techniques in patients undergoing video-assisted thoracic surgery: A network meta-analysis. *Int J Surg*. 2022;105:106840. PMID: 36030040 <https://doi.org/10.1016/j.ijsu.2022.106840>
18. Prete A, Yan Q, Al-Tarrak H, Akturk HK, Prokop LJ, Alahdab F, et al. The cortisol stress response induced by surgery: A systematic review and meta-analysis. *Clin Endocrinol (Oxf)*. 2018;89(5):554–567. PMID: 30047158 <https://doi.org/10.1111/cen.13820>
19. Cuenca-Martínez F, Sempere-Rubio N, Muñoz-Gómez E, Mollà-Casanova S, Carrasco-González E, Martínez-Arnau FM. Respiratory Function Analysis in Patients with Chronic Pain: An Umbrella Review and Meta-Analysis of Pooled Findings. *Healthcare (Basel)*. 2023;11(9):1358. PMID: 37174900 <https://doi.org/10.3390/healthcare11091358>
20. Kozhanov AG, Kopaev VA, Geltzer BI. Assessment of the strength of the respiratory muscles in the early stages after thoracic interventions. *Bulletin Physiology and Pathology of Respiration*. 2020;(75):32–39. (In Russ.) <https://doi.org/10.36604/1998-5029-2020-75-32-39>
21. Kar P, Sudheshna KD, Padmaja D, Pathy A, Gopinath R. Chronic pain following thoracotomy for lung surgeries: It's risk factors, prevalence, and impact on quality of life – A retrospective study. *Indian J Anaesth*. 2019;63(5):368–374. PMID: 31142880 https://doi.org/10.4103/ija.IJA_42_19
22. Fiorelli S, Cioffi L, Menna C, Ibrahim M, De Blasi RA, Rendina EA, et al. Chronic Pain After Lung Resection: Risk Factors, Neuropathic Pain, and Quality of Life. *J Pain Symptom Manage*. 2020;60(2):326–335. PMID: 32220584 <https://doi.org/10.1016/j.jpainsymman.2020.03.012>
23. Barreto R, Barrois B, Lambert J, Malhotra-Kumar S, Santos-Fernandes V, Monstrey S. Addressing the challenges in antiseptics: focus on povidone iodine. *Int J Antimicrob Agents*. 2020;56(3):106064. PMID: 32599228 <https://doi.org/10.1016/j.ijantimicag.2020.106064>

24. Morozov AM, Belyak MA. About the possibility of using povidone iodine in surgical practice. *Ambulatory Surgery (Russia)*. 2021;18(2):68–76. (In Russ.) <https://doi.org/10.21518/1995-1477-2021-18-2-68-76>
25. Borisov IV. Povidone iodine — new possibilities of a familiar dressing (literature review). *Wounds and wound infections. The prof. V.M. Kostyuchenok journal*. 2021;8(3):14–20. (In Russ.) <https://doi.org/10.25199/2408-9613-2021-8-3-12-18>
26. Wang P, Wang D, Zhang L. Effectiveness of chlorhexidine versus povidone-iodine for preventing surgical site wound infection: A meta-analysis. *Int Wound J*. 2023;21(2):e14394. PMID: 37752735 <https://doi.org/10.1111/iwj.14394>

ИНФОРМАЦИЯ ОБ АВТОРАХ

- Вдовин Алексей Михайлович** врач травматолог-ортопед, заведующий травматологическим отделением ГБУЗ ГКБ им В.В. Вересаева ДЗМ;
<https://orcid.org/0009-0008-3562-1380>, anamnez@list.ru;
20%: анализ полученных данных, сбор материала, разработка концепции и дизайна исследования
- Корымасов Евгений Анатольевич** профессор, доктор медицинских наук, заведующий кафедрой хирургии с курсом сердечно-сосудистой хирургии ИПО ФГБОУ ВО СамГМУ;
<https://orcid.org/0000-0001-9732-5212>, korymasov@mail.ru;
16%: разработка концепции и дизайна исследования
- Тонеев Евгений Александрович** кандидат медицинских наук, врач-торакальный хирург хирургического отделения торакальной онкологии ГУЗ ОКОД; доцент кафедры госпитальной хирургии им. В.И. Мидленко; ординатор кафедры акушерства и гинекологии медицинского факультета им. Т.З. Биктимирова ИМЭиФК ФГБОУ ВО УлГУ;
<https://orcid.org/0000-0001-8590-2350>, e.toneev@inbox.ru;
14%: разработка концепции и дизайна исследования, сбор материала, анализ полученных данных, статистическая обработка данных
- Шагдалеев Роман Фатыхович** врач-хирург хирургического отделения торакальной онкологии ГУЗ ОКОД; ассистент кафедры физиологии и патофизиологии, ординатор кафедры акушерства и гинекологии медицинского факультета им. Т.З. Биктимирова ИМЭиФК ФГБОУ ВО УлГУ;
<https://orcid.org/0009-0004-0218-666X>, roman2000shagdaleev@gmail.com;
11%: разработка концепции и дизайна исследования, анализ полученных данных, статистическая обработка данных
- Глумнушина Дарья Валериевна** студентка медицинского факультета им. Т.З. Биктимирова ИМЭиФК ФГБОУ ВО УлГУ;
<https://orcid.org/0009-0000-3679-7187>, dasha12dasha14@mail.ru;
9%: сбор материала, анализ полученных данных
- Крымзалова Наталия Дмитриевна** студентка медицинского факультета им. Т.З. Биктимирова ИМЭиФК ФГБОУ ВО УлГУ;
<https://orcid.org/0009-0001-0777-0142>, natali_krym2018@mail.ru;
8%: сбор материала, анализ полученных данных
- Благовестнов Дмитрий Алексеевич** профессор, доктор медицинских наук, заведующий кафедрой неотложной и общей хирургии имени профессора А.С. Ермолова ФГБОУ ДПО РМАНПО МЗ РФ;
<https://orcid.org/0000-0001-5724-6034>, sklifkafedra@mail.ru;
7%: статистическая обработка данных, анализ полученных данных
- Староконь Павел Михайлович** профессор, доктор медицинских наук, старший преподаватель кафедры хирургии с курсом онкологии и лучевой диагностики филиала ФГБОУ ВО «ВМА им. С.М. Кирова» МО РФ;
<https://orcid.org/0000-0002-6512-9361>, oldhorse.pm@mail.ru;
6%: статистическая обработка данных, анализ полученных данных
- Шабает Рамис Маратович** кандидат медицинских наук, хирург-онколог (маммолог), пластический хирург, врач ультразвуковой диагностики, научный сотрудник кафедры неотложной и общей хирургии имени профессора А.С. Ермолова ФГБОУ ДПО РМАНПО МЗ РФ;
<https://orcid.org/0000-0002-0428-7454>, kampramis@mail.ru;
4%: статистическая обработка данных, анализ полученных данных
- Княгинин Александр Юрьевич** студент Института клинической медицины ФГБОУ ВО СамГМУ;
<https://orcid.org/0009-0003-3230-5204>, sashaknjaginin@gmail.com;
3%: сбор данных
- Чернышова Анастасия Дмитриевна** студентка медицинского факультета им. Т.З. Биктимирова ИМЭиФК ФГБОУ ВО УлГУ;
<https://orcid.org/0009-0008-3285-4525>, belovamasha2002@yandex.ru;
2%: сбор данных

Авторы заявляют об отсутствии конфликта интересов

Randomized Clinical Trial of the Effectiveness of Thoracotomy Wound Management for the Prevention of Infectious Complications and Additional Anesthesia

A.M. Vdovin^{1,2}, E.A. Korymasov³, E.A. Toneev^{1,4} ✉, R.F. Shagdaleev^{1,4}, D.V. Glumnushina¹, N.D. Krymzalova¹, D.A. Blagovestnov⁵, P.M. Starokon⁶, R.M. Shabaev⁵, A.Yu. Knyagin³, A.D. Chernyshova¹

Department of Obstetrics and Gynecology, T.Z. Biktimirov Faculty of Medicine

¹ Ulyanovsk State University

Lva Tolstogo Str. 42, Ulyanovsk, Russian Federation 432017

² V.V. Veresaev City Clinical Hospital

Lobbenskaya Str. 10, Moscow, Russian Federation 127411

³ Samara State Medical University

Karl Marx Avenue 165 B, Samara, Russian Federation 443079

⁴ Ulyanovsk Regional Clinical Oncology Dispensary

12 September Str. 90, Ulyanovsk, Russian Federation 432017

⁵ Russian Medical Academy of Continuing Professional Education

Barrikadnaya Str. 2/1, Bldg. 1, Moscow, Russian Federation 125993

⁶ Branch of the S.M. Kirov Military Medical Academy of the Ministry of Defense

Malaya Cherkizovskaya Str. 7, Moscow, Russian Federation 107392

✉ **Contacts:** Evgeny A. Toneev, Candidate of Medical Sciences, Thoracic Surgeon, Thoracic Oncology Department, Ulyanovsk Regional Oncological Dispensary; Associate Professor, V.I. Midlenko Department of Hospital Surgery; Resident, Obstetrics and Gynecology Department, T.Z. Biktimirov Faculty of Medicine, Institute of Medicine, Ecology, and Physical Education, Ulyanovsk State University. Email: e.toneev@inbox.ru

RELEVANCE Thoracotomy is a widely used method of access to the chest, however, its use is associated with a high risk of surgical site infections. According to the World Health Organization, infectious complications are the most common problem in surgical practice. They can significantly worsen the patients' condition after surgery, increase the length of their hospital stay and create significant financial difficulties for the healthcare system. The proposed method of thoracotomy wound management can significantly reduce the incidence of unwanted postoperative infections, which, in turn, will reduce the burden on the healthcare system.

THE AIM OF THE STUDY To evaluate the effectiveness of the proposed method of thoracotomy wound management after anatomical lung resections, in order to prevent infection after surgery and additional anesthesia by comparative analysis with the control group.

MATERIAL AND METHODS The study was conducted on the basis of the Department of Thoracic Oncology Surgery of the Regional Clinical Oncological Dispensary, Ulyanovsk, Russia. The analysis included 63 patients at high and medium risk of developing surgical site infections (SSIs), who were divided into two groups of 32 and 31 people. Group 1 (32 patients) was the control group, group 2 (31 patients) were patients who underwent the developed method of complex thoracotomy wound management. All the patients underwent elective thoracotomy for anatomical lung resection (lobectomy or segmentectomy) in the period from 06/15/2023 to 11/18/2024. The characteristics of the studied patients were evaluated according to a single developed protocol.

RESULTS The incidence of SSIs in the control group was 28.1% (9/32), while in the group where preventive management of the postoperative wound was performed, this indicator was 6.5% (2/31), $p=0.043$.

When performing a one-factor statistical analysis of the postoperative parameters of the studied groups of patients, statistically significant indicators were determined: the pain visual analog scale on day 1 ($p=0.006$), neutrophil-lymphocyte ratio on day 1 ($p=0.003$), platelet-lymphocyte ratio on day 1 ($p=0.039$); cortisol level on day 1 day ($p=0.004$) and day 5 ($p=0.017$); forced expiratory volume in 1 second and vital capacity for 1 day after surgery ($p=0.038$) and ($p=0.027$), respectively, forced vital capacity for 1 day after surgery ($p=0.033$).

CONCLUSIONS The application of the developed technique for the management of postoperative thoracotomy wounds reduces the development of infectious complications in patients with moderate and high risk of surgical site infections, and also provides adequate anesthesia.

Keywords: surgical site infection, SSI, thoracotomy, prevention of SSI, wound infection

For citation Vdovin AM, Korymasov EA, Toneev EA, Shagdaleev RF, Glumnushina DV, Krymzalova ND, et al. Randomized Clinical Trial of the Effectiveness of Thoracotomy Wound Management for the Prevention of Infectious Complications and Additional Anesthesia. *Russian Sklifosovsky Journal of Emergency Medical Care*. 2026;15(1):33–43. <https://doi.org/10.23934/2223-9022-2026-15-1-33-43> (in Russ.)

Conflict of interest Authors declare lack of the conflicts of interests

Acknowledgments, sponsorship This work was carried out in accordance with the research plan of the T.Z. Biktimirov Medical Faculty, Institute of Medicine, Ecology, and Physical Education, Ulyanovsk State University. The authors did not receive financial support from pharmaceutical companies

Ethical Considerations/Ethics Committee Approval The study was approved by the Ethics Committee of the Ulyanovsk Regional Clinical Oncology Dispensary and Ulyanovsk State University

Affiliations

Alexey M. Vdovin	Orthopedic Trauma Surgeon, Head, Trauma Department, V.V. Veresaev City Clinical Hospital; Resident, Obstetrics and Gynecology Department, T.Z. Biktimirov Faculty of Medicine, Institute of Medicine, Ecology, and Physical Education, Ulyanovsk State University https://orcid.org/0009-0008-3562-1380 , anamnez@list.ru; 20%, data analysis, data collection, development of the study concept and design
Evgeny A. Korymasov	Doctor of Medical Sciences, Professor, Head, Department of Surgery with a Course of Cardiovascular Surgery, Institute of Postgraduate Education, Samara State Medical University; https://orcid.org/0000-0001-9732-5212 , korymasov@mail.ru; 16%, development of the study concept and design
Evgeny A. Toneev	Candidate of Medical Sciences, Thoracic Surgeon, Department of Thoracic Oncology Surgery, Ulyanovsk Regional Clinical Oncology Dispensary; Associate Professor, V.I. Midlenko Department of Hospital Surgery; Resident, Department of Obstetrics and Gynecology, T.Z. Biktimirov Faculty of Medicine, Institute of Medicine, Ecology, and Physical Education, Ulyanovsk State University; https://orcid.org/0000-0001-8590-2350 , e.toneev@inbox.ru; 14%, development of the study concept and design, data collection, data analysis, statistical analysis
Roman F. Shagdaleev	General Surgeon, Department of Thoracic Oncology Surgery, Ulyanovsk Regional Clinical Oncology Dispensary; Assistant, Department of Physiology and Pathophysiology; Resident, Department of Obstetrics and Gynecology, T.Z. Biktimirov Faculty of Medicine, Institute of Medicine, Ecology, and Physical Education, Ulyanovsk State University; https://orcid.org/0009-0004-0218-666X , roman2000shagdaleev@gmail.com; 12%, development of the study concept and design, data analysis, statistical analysis

Darya V. Glumnushina	Medical Student, T.Z. Biktimirov Faculty of Medicine, Institute of Medicine, Ecology, and Physical Education, Ulyanovsk State University; https://orcid.org/0009-0000-3679-7187 , dasha12dasha14@mail.ru ; 10%, data collection, data analysis
Natalia D. Krymzalova	Medical Student, T.Z. Biktimirov Faculty of Medicine, Institute of Medicine, Ecology, and Physical Education, Ulyanovsk State University; https://orcid.org/0009-0001-0777-0142 , natali_krym2018@mail.ru ; 8%, data collection, data analysis
Dmitry A. Blagovestnov	Doctor of Medical Sciences, Professor, Head, Department of Emergency and General Surgery named after Professor A.S. Ermolov, Russian Medical Academy of Continuing Professional Education; https://orcid.org/0000-0001-5724-6034 , sklifkafedra@mail.ru ; 7%, statistical analysis, data analysis
Pavel M. Starokon	Doctor of Medical Sciences, Professor, Senior Lecturer, Department of Surgery with the Course of Oncology and Diagnostic Radiology, Branch of the S.M. Kirov Military Medical Academy of the Ministry of Defense of the Russian Federation; https://orcid.org/0000-0002-6512-9361 , oldhorse.pm@mail.ru ; 6%, statistical analysis, data analysis
Ramis M. Shabaev	Candidate of Medical Sciences, Surgical Oncologist (Breast Surgeon), Plastic Surgeon, Ultrasound Specialist, Research Fellow, Department of Emergency and General Surgery named after Professor A.S. Ermolov, Russian Medical Academy of Continuing Professional Education; https://orcid.org/0000-0002-0428-7454 , kampramis@mail.ru ; 4%, statistical analysis, data analysis
Alexander Yu. Knyagin	Medical Student, Institute of Clinical Medicine, Samara State Medical University; https://orcid.org/0009-0003-3230-5204 , sashaknjaginik@gmail.com ; 3%, data collection
Anastasia D. Chernyshova	Student, T.Z. Biktimirov Faculty of Medicine, Institute of Medicine, Ecology, and Physical Education, Ulyanovsk State University; https://orcid.org/0009-0008-3285-4525 , belovamasha2002@yandex.ru ; 2%, data collection

Received on 10.02.2025**Review completed on 20.06.2025****Accepted on 23.12.2025****Поступила в редакцию 10.02.2025****Рецензирование завершено 20.06.2025****Принята к печати 23.12.2025**