

Модифицированная методика «сэндвич» при проникающих ранениях левого желудочка: трансляция опыта хирургического лечения расслаивающих аневризм аорты

Д.А. Алимов, А.А. Абдурахманов, О.С. Султанов , О.А. Машрапов

Отделение кардиохирургии

Республиканский научный центр экстренной медицинской помощи

100115, Республика Узбекистан, Ташкент, ул. Фархадская, д. 2

✉ Контактная информация: Султанов Одилбек Султанбоевич, кандидат медицинских наук, докторант отделения кардиохирургии РНЦЭМП. Email: odilbek-2008@mail.ru

ЦЕЛЬ ИССЛЕДОВАНИЯ

Представить разработанную модифицированную методику двухслойной тефлоновой пластики «сэндвич», адаптированную из хирургического лечения расслаивающих аневризм аорты для проникающих ранений левого желудочка (ЛЖ).

МАТЕРИАЛ И МЕТОДЫ

Приводится описание клинического случая 25-летнего пациента с проникающим ранением ЛЖ, которому после несостоятельности первично наложенных П-образных швов была успешно применена модифицированная методика двухслойной тефлоновой пластики «сэндвич». Метод заключается в установке тефлоновых прокладок как на внутренней, так и на наружной поверхности миокарда с использованием специальной техники наложения швов для предотвращения их прорезывания.

РЕЗУЛЬТАТЫ

После применения методики «сэндвич» достигнут надёжный гемостаз, что позволило успешно отключить пациента от искусственного кровообращения. Послеоперационный период протекал без осложнений. Контрольные исследования (эхокардиография, мультиспиральная компьютерная томография) подтвердили состоятельность пластики стенки ЛЖ. Пациент выписан на 10-е сутки в удовлетворительном состоянии с нормальной фракцией выброса ЛЖ (более 55%).

ЗАКЛЮЧЕНИЕ

Модифицированная методика двухслойной тефлоновой пластики «сэндвич» показала высокую эффективность при лечении проникающих ранений левого желудочка. Трансляция опыта хирургического лечения расслаивающих аневризм аорты для лечения ран сердца демонстрирует перспективность междисциплинарного подхода в кардиохирургии.

Ключевые слова:

проникающее ранение сердца, ранение левого желудочка, хирургическое лечение, двухслойная тефлоновая пластика, методика «сэндвич», расслаивающая аневризма аорты

Ссылка для цитирования

Алимов Д.А., Абдурахманов А.А., Султанов О.С., Машрапов О.А. Модифицированная методика «сэндвич» при проникающих ранениях левого желудочка: трансляция опыта хирургического лечения расслаивающих аневризм аорты. *Журнал им. Н.В. Склифосовского Неотложная медицинская помощь*. 2025;14(4):849–854. <https://doi.org/10.23934/2223-9022-2025-14-4-849-854>

Конфликт интересов

Авторы заявляют об отсутствии конфликта интересов

Благодарность, финансирование

Исследование не имеет спонсорской поддержки

ВВЕДЕНИЕ

Проникающие ранения сердца относятся к наиболее тяжёлым травмам с высокой летальностью, достигающей 50–60% при колото-резаных ранениях и почти 100% при огнестрельных повреждениях [1–3]. Основными причинами смерти являются острая тампонада сердца, массивная кровопотеря и повреждение коронарных артерий [4]. По данным литературы, до 90% пострадавших с проникающими ранениями сердца погибают на догоспитальном этапе [5].

В структуре проникающих ранений сердца повреждения левого желудочка (ЛЖ) составляют 25–30% от всех случаев [6]. Такие ранения особенно опасны из-за высокого внутриполостного давления, создаю-

щего значительную нагрузку на линию швов. Это приводит к повышенному риску прорезывания шовного материала через ткань миокарда, особенно при наличии ишемии, контузии или разволокнения сердечной мышцы [7].

Аналогичная проблема прорезывания швов хорошо известна в хирургии расслаивающих аневризм аорты, где расслоенная, часто хрупкая стенка сосуда представляет значительные технические трудности для хирурга [8–10]. Для решения этой проблемы были разработаны различные методики укрепления стенки аорты, включая технику «сэндвич» с использованием тефлоновых прокладок [11, 12].

Учитывая схожесть технических проблем при ушивании ран ЛЖ и пластике расслаивающих аневризм аорты, мы предположили, что трансляция опыта из хирургии аорты может значительно улучшить результаты лечения проникающих ранений сердца.

В настоящей статье мы представляем клинический случай успешного применения модифицированной техники двухслойной тефлоновой пластики «Сэндвич» при лечении проникающего ранения ЛЖ у пациента с несостоятельностью первично наложенных П-образных швов.

МАТЕРИАЛ И МЕТОДЫ

Клинический случай

Пациент А., 25 лет, поступил в Республиканский научный центр экстренной медицинской помощи (РНЦЭМП) с множественными колото-резаными ранениями грудной клетки (рис. 1). При поступлении состояние пациента оценивалось как крайне тяжёлое: сознание угнетено до сопора, кожный покров бледный, пульс ослаблен, 125 уд./мин, АД (артериальное давление) 50/30 мм рт.ст., центральное венозное давление 12 см вод.ст., тоны сердца резко ослаблены, аритмичны.

Диагностирована тампонада сердца, что подтвердилось клинической картиной (расширение шейных вен, гипотензия, тахикардия) и результатами эхокардиографии (наличие жидкости в перикарде объёмом около 1,2 л). По шкале APACHE II 45 баллов, прогнозируемая летальность до 84%. Объём кровопотери составил более 50% объёма циркулирующей крови.

После кратковременной стабилизации состояния была выполнена экстренная левосторонняя торакотомия. При ревизии выявлен дефект в боковой стенке ЛЖ размером 1,5×0,5 см с активным кровотечением (рис. 2). Рана была ушита двумя П-образными швами на прокладках (пролен 3/0) с достижением временного гемостаза. Больной переведён в отделение реанимации для интенсивной терапии.

В раннем послеоперационном периоде, через 6 часов, на фоне повышения АД до 120/80 мм рт.ст. отмечено профузное кровотечение по дренажу из переднего средостения (около 800 мл за короткий промежуток времени) с развитием гипотензии. Пациент экстренно взят на повторную операцию в условиях кардиохирургического блока.

Техника операции

После стернотомии и вскрытия перикарда эвакуировано около 1000 мл серозно-геморрагической жидкости со сгустками крови. Выявлена гематома в проекции раневого канала боковой стенки ЛЖ и просачивание крови через участок шва, предположительно прорезавшегося при повышении АД. Подключено искусственное кровообращение, выполнена кардиоплегия. Старые швы удалены, края раны обработаны, выровнены и далее применена модифицированная техника «сэндвич», состоящая из следующих этапов:

1. По линии раневого канала миокарда ЛЖ установлены линейные тефлоновые прокладки размером 1,0×3,0 см как с внутренней, так и с наружной стороны стенки (рис. 1).

2. Первым этапом в верхнюю губу раневого канала установлена двухслойная тефлоновая прокладка, которая фиксирована П-образными швами (пролен 3/0) с проведением иглы изнутри наружу и обратно через тефлоновую прокладку (рис. 3А).

3. Вторым этапом аналогичные прокладки установлены на нижнюю губу раневого канала (рис. 3В).

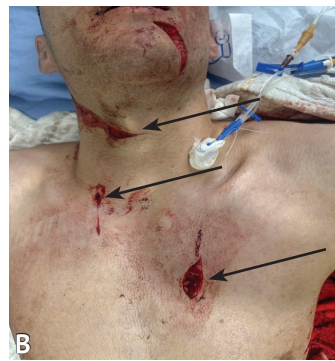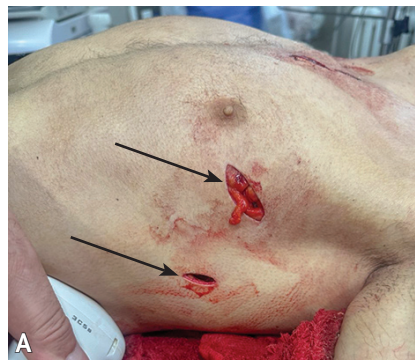


Рис. 1. Исходный вид пострадавшего, множественные колото-резанные ранения грудной клетки предсердия (А) и шеи (В) (показано стрелками)
Fig. 1. Initial view of the victim, multiple stab wounds to the chest atrium (A) and neck (B) (shown by arrows)

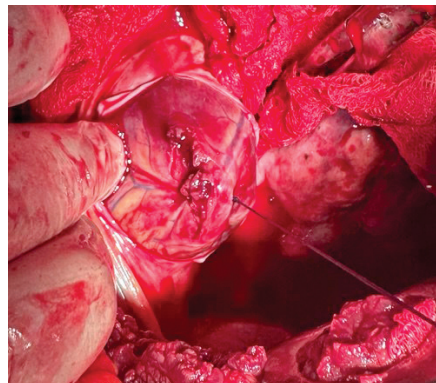


Рис. 2. Место поражения боковой стенки левого желудочка
Fig. 2. The site of damage to the lateral wall of the left ventricle

4. Третьим этапом выполнено прошивание внутренних прокладок друг к другу обвивным швом для дополнительного укрепления линии шва.

5. Заключительным этапом проведены встречные швы, начиная с наружных прокладок и захватывая все четыре слоя раны (две прокладки изнутри и две с наружного края раны миокарда) (рис. 3С).

Во время детального осмотра сердца также было выявлено повреждение дистальной трети артерии тупого края. После восстановления сердечной деятельности выполнено шунтирование левой передней нисходящей артерии и огибающей артерии. Произведена деканюляция, тщательный гемостаз, дренирование перикарда и переднего средостения, ушивание грудной клетки. Время искусственного кровообращения составило 118 минут, время пережатия аорты – 92 минуты.

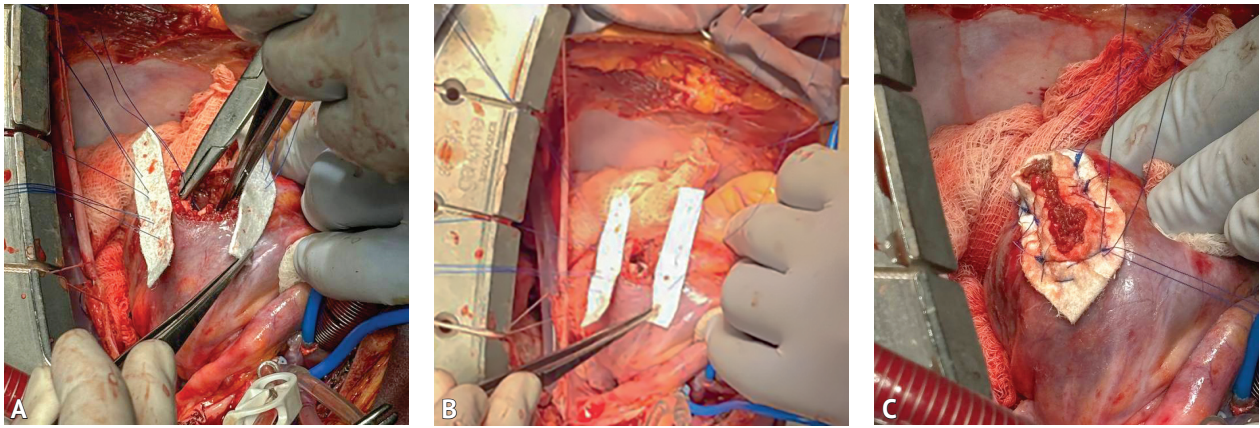


Рис. 3. Ход операции: А — установка внутренней прокладки П-образными швами внутри левого желудочка; В — установка наружной прокладки в поверхности левого желудочка; С — установка П-образных швов на миокард (указано стрелкой)

Fig. 3. Progress of surgery: А — installation of the internal patch with U-shaped sutures inside the left ventricle; В — installation of the external patch on the surface of the left ventricle; С — U-shaped sutures on the myocardium (indicated by the arrow)

Результаты

После завершения операции с использованием модифицированной техники «Сэндвич» отмечена стабилизация гемодинамических показателей пациента. В послеоперационном периоде наблюдалась положительная динамика. Спустя 6 часов после операции пациент был экстубирован на фоне стабильной гемодинамики с минимальной кардиотропной поддержкой.

На 5-е сутки общее состояние пациента значительно улучшилось: гемодинамика стабильная, сознание ясное, дыхание эффективное (SpO_2 98%, ЧДД (частота дыхательных движений) 15–26/мин). На 7-е сутки проведена мультиспиральная компьютерная томография (МСКТ) с 3D-сканированием, которая подтвердила состоятельность швов на сердце (рис. 4).

Эхокардиография при выписке показала: конечно-диастолический объём ЛЖ 98 мл, фракция выброса ЛЖ более 55%, без признаков дисфункции. Пациент выписан в удовлетворительном состоянии на 10-е сутки после операции с рекомендацией повторного обследования через 1 месяц.

ОБСУЖДЕНИЕ

Хирургическое лечение проникающих ранений сердца, особенно ЛЖ, представляет значительные трудности из-за высокого риска прорезывания швов, что подтверждается представленным клиническим случаем. Традиционные методы ушивания ран сердца включают наложение узловых, П-образных или матрацных швов, часто с использованием тефлоновых или перикардиальных прокладок [13, 14]. Однако даже применение этой техники не всегда обеспечивает надёжный гемостаз, особенно при наличии ишемии или контузии миокарда в области раны.

В попытке решить проблему прорезывания швов мы обратились к опыту хирургического лечения раслаивающихся аневризм аорты, где аналогичная проблема решается с помощью различных модификаций техники «Сэндвич» [15, 16]. Принцип этой методики заключается в распределении нагрузки на швы между несколькими слоями материала, что минимизирует риск их прорезывания через ослабленную ткань.

Применение модифицированной методики «сэндвич» в нашем случае позволило добиться надёжного гемостаза и предотвратить повторное кровотечение. Ключевым элементом методики является использование двухслойных тефлоновых прокладок как с

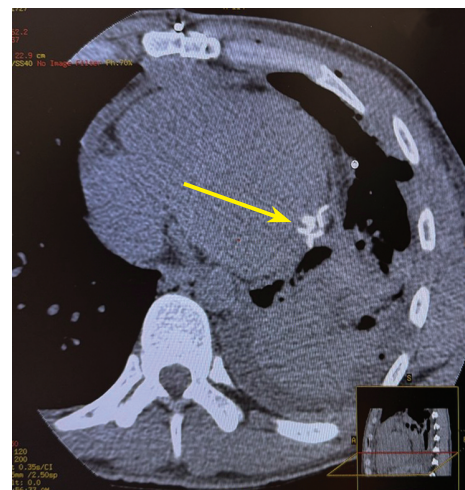
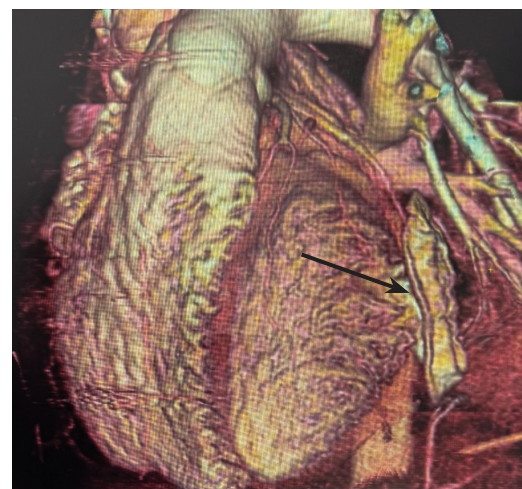


Рис. 4. Мультиспиральная компьютерная томограмма: зона

двухслойной пластики боковой стенки левого желудочка

Fig. 4. Multispiral computed tomography: area of double patch repair of the lateral wall of the left ventricle

внутренней, так и с наружной стороны миокарда, что обеспечивает более равномерное распределение напряжения и значительно снижает риск прорезывания швов даже при высоком артериальном давлении.

Сравнивая нашу методику с традиционными подходами, можно выделить следующие её преимущества:

1. Более надёжный гемостаз за счёт равномерного распределения нагрузки на миокард.
2. Снижение риска прорезывания швов благодаря наличию тефлоновых прокладок с обеих сторон стенки желудка.
3. Лучшая адаптация краёв раны, что способствует более быстрому заживлению.
4. Возможность применения при обширных дефектах и в случаях несостоятельности первичных швов.

В литературе описаны различные подходы к хирургическому лечению проникающих ранений сердца. D.A. Cooley et al. в 1958 году предложили стандартное линейное закрытие дефектов между двумя прокладками П-образными швами [17]. Техники *Jatene* и *Dor*, изначально разработанные для постинфарктных аневризм ЛЖ, включают эндовентрикулярное циркулярное редуцирование полости с использованием заплаты [18, 19]. Однако эти методики не всегда применимы при острых травматических повреждениях, особенно в условиях ишемии и отёка миокарда.

По данным B.C. Morse et al., проводивших анализ результатов лечения 406 пациентов с проникающими ранениями сердца, общая выживаемость составляет около 27%, при этом 17% выживших имеют отклонения на эхокардиограмме при последующем наблюдении [20]. Применение усовершенствованных методик пластики, таких как предложенная нами модификация техники «сэндвич», потенциально может улучшить эти показатели.

К ограничениям предложенной методики можно отнести необходимость применения искусственного кровообращения, что требует соответствующего оборудования и высокой квалификации хирургической бригады. Кроме того, использование тефлоновых прокладок теоретически может увеличивать риск инфекционных осложнений, хотя в нашей практике таких случаев не наблюдалось.

СПИСОК ИСТОЧНИКОВ

1. Asensio JA, Petrone P, Pereira B, Peña D, Prichayudh S, Tsunoyama T, et al. Penetrating cardiac injuries: a historic perspective and fascinating trip through time. *J Am Coll Surg*. 2009;208(3):462–472. PMID: 19318009 <https://doi.org/10.1016/j.jamcollsurg.2008.12.011>.
2. Tang AL, Inaba K, Branco BC, Oliver M, Bukur M, Salim A, et al. Postdischarge complications after penetrating cardiac injury: a survivable injury with a high postdischarge complication rate. *Arch Surg*. 2011;146(9):1061–1066. PMID: 21931004 <https://doi.org/10.1001/archsurg.2011.226>.
3. Degiannis E, Loogna P, Doll D, Bonanno F, Bowley DM, Smith MD. Penetrating cardiac injuries: recent experience in South Africa. *World J Surg*. 2006;30(7):1258–1264. PMID: 16773259 <https://doi.org/10.1007/s00268-005-0463-5>.
4. Kaljusto ML, Skaga NO, Pillgram-Larsen J, Tønnessen T. Survival predictor for penetrating cardiac injury: a 10-year consecutive cohort from a Scandinavian trauma center. *Scand J Trauma Resusc Emerg Med*. 2015;23:41. PMID: 26032760 <https://doi.org/10.1186/s13049-015-0125-z>.
5. Rhee PM, Acosta J, Bridgeman A, et al. Survival after emergency department thoracotomy: review of published data from the past 25 years. *J Am Coll Surg*. 2000;190(3):288–298. [https://doi.org/10.1016/S1072-7515\(99\)00235-1](https://doi.org/10.1016/S1072-7515(99)00235-1).
6. Hiratzka LF, Bakris GL, Beckman JA, Bersin RM, Carr VF, Casey DE Jr, et al.; American College of Cardiology Foundation/American Heart Association Task Force on Practice Guidelines; American Association for Thoracic Surgery; American College of Radiology; American Stroke Association; Society of Cardiovascular Anesthesiologists; Society for Cardiovascular Angiography and Interventions; Society of Interventional Radiology; Society of Thoracic Surgeons; Society for Vascular Medicine. 2010 ACCF/AHA/AATS/ACR/ASA/SCA/SCAI/SIR/STS/SVM guidelines for the diagnosis and management of patients with thoracic aortic disease. *Circulation*. 2010;121(13):e266–369. PMID: 20233780 <https://doi.org/10.1161/CIR.0b013e3181d4739e>.
7. Nienaber CA, Clough RE. Management of acute aortic dissection. *Lancet*. 2015;385(9970):800–811. PMID: 25662791 [https://doi.org/10.1016/S0140-6736\(14\)61005-9](https://doi.org/10.1016/S0140-6736(14)61005-9).
8. David TE. Surgery for acute type A aortic dissection. *J Thorac Cardiovasc Surg*. 2015;150(2):279–283. PMID: 26204863 <https://doi.org/10.1016/j.jtcvs.2015.06.009>.
9. Di Bartolomeo R, Pacini D, Savini C, et al. Complex thoracic aortic disease: single-stage procedure with the frozen elephant trunk technique. *J Thorac Cardiovasc Surg*. 2010;140(6 Suppl):S81–91. <https://doi.org/10.1016/j.jtcvs.2010.07.039>.
10. Di Bartolomeo R, Pacini D, Savini C, Pilato E, Martin-Suarez S, Di Marco L, et al. Complex thoracic aortic disease: single-stage procedure with the frozen elephant trunk technique. *J Thorac Cardiovasc Surg*. 2010;140(6 Suppl):S81–85. PMID: 21092803 <https://doi.org/10.1016/j.jtcvs.2010.07.039>.
11. Clarke DL, Quazi MA, Reddy K, Thomson SR. Emergency operation for penetrating thoracic trauma in a metropolitan surgical service in South Africa. *J Thorac Cardiovasc Surg*. 2011;142(3):563–568. PMID: 21843762 <https://doi.org/10.1016/j.jtcvs.2011.03.034>.
12. Molina EJ, Gaughan JP, Kulp H, McClurken JB, Goldberg AJ, Seamon MJ. Outcomes after emergency department thoracotomy for penetrating cardiac injuries: a new perspective. *Interact Cardiovasc Thorac Surg*. 2008;7(5):845–848. PMID: 18653499 <https://doi.org/10.1510/icvts.2008.183293>.
13. Kaljusto ML, Tønnessen T. How to mend a broken heart: a major stab wound of the left ventricle. *World J Emerg Surg*. 2012;7(1):17. PMID: 22640705 <https://doi.org/10.1186/1749-7922-7-17>.
14. Evangelista A, Isselbacher EM, Bossone E, Gleason TG, Eusania MD, Sechtem U, et al. Insights from the International Registry of Acute Aortic Dissection: a 20-year experience of collaborative clinical research. *Circulation*. 2018;137(17):1846–1860. PMID: 29685932 <https://doi.org/10.1161/CIRCULATIONAHA.117.031264>.
15. Evangelista A, Isselbacher EM, Bossone E, et al. Insights from the International Registry of Acute Aortic Dissection: a 20-year experience

Перспективным направлением дальнейших исследований является изучение отдалённых результатов применения данной методики, оценка частоты рестеноза коронарных артерий и формирования послеоперационных рубцов, а также сравнительный анализ с другими техниками пластики при проникающих ранениях сердца.

ЗАКЛЮЧЕНИЕ

Предложенная модифицированная методика двухслойной тефлоновой пластики «сэндвич» для лечения проникающих ранений левого желудочка, адаптированная на основе опыта хирургического лечения расслаивающих аневризм аорты, продемонстрировала высокую эффективность в обеспечении надёжного гемостаза и профилактике прорезывания швов. Методика позволяет успешно лечить сложные случаи ранений сердца, особенно при неэффективности стандартных подходов.

Основными преимуществами техники являются более надёжная фиксация швов, равномерное распределение нагрузки на миокард, снижение риска вторичного кровотечения и возможность безопасного восстановления целостности сердечной стенки даже при обширных повреждениях. Несмотря на необходимость проведения операции в условиях искусственного кровообращения, что требует соответствующего оснащения и квалификации хирургов, техника может быть рекомендована для применения в специализированных кардиохирургических центрах.

Наш опыт трансляции хирургических принципов из области лечения расслаивающих аневризм аорты в хирургию проникающих ранений сердца демонстрирует взаимообогащение различных разделов кардиохирургии и подтверждает возможность успешного применения инновационных подходов в сложных клинических ситуациях.

- of collaborative clinical research. *Circulation*. 2018;137(17):1846–1860. <https://doi.org/10.1161/CIRCULATIONAHA.117.031264>
16. Yang B, Norton EL, Shih T, Farhat L, Wu X, Hornsby WE, et al. Late outcomes of strategic arch resection in acute type A aortic dissection. *J Thorac Cardiovasc Surg*. 2019;157(4):1313–1321.e2. PMID: 30553592 <https://doi.org/10.1016/j.jtcvs.2018.10.139>
 17. Cooley DA, Collins HA, Morris GC Jr, Chapman DW. Ventricular aneurysm after myocardial infarction; surgical excision with use of temporary cardiopulmonary bypass. *JAMA*. 1958;167(5):557–560. PMID: 13538738 <https://doi.org/10.1001/jama.1958.02990220027008>
 18. Jatene AD. Left ventricular aneurysmectomy. Resection or reconstruction. *J Thorac Cardiovasc Surg*. 1985;89(3):321–331. PMID: 3974267
 19. Dor V, Saab M, Coste P, Kornaszewska M, Montiglio F. Left ventricular aneurysm: a new surgical approach. *Thorac Cardiovasc Surg*. 1989;37(1):11–19. PMID: 2522252 <https://doi.org/10.1055/s-2007-1013899>
 20. Morse BC, Mina MJ, Carr JS, Jhunjunwala R, Dente CJ, Zink JU, et al. Penetrating cardiac injuries: A 36-year perspective at an urban, Level I trauma center. *J Trauma Acute Care Surg*. 2016;81(4):623–631. <https://doi.org/10.1097/TA.0000000000001165>. PMID: 27389136
 1. Asensio JA, Petrone P, Pereira B, Peña D, Prichayudh S, Tsunoyama T, et al. Penetrating cardiac injuries: a historic perspective and fascinating trip through time. *J Am Coll Surg*. 2009;208(3):462–472. PMID: 19318009 <https://doi.org/10.1016/j.jamcollsurg.2008.12.011>
 2. Tang AL, Inaba K, Branco BC, Oliver M, Bukur M, Salim A, et al. Postdischarge complications after penetrating cardiac injury: a survivable injury with a high postdischarge complication rate. *Arch Surg*. 2011;146(9):1061–1066. PMID: 21931004 <https://doi.org/10.1001/archsurg.2011.226>
 3. Degiannis E, Loogna P, Doll D, Bonanno F, Bowley DM, Smith MD. Penetrating cardiac injuries: recent experience in South Africa. *World J Surg*. 2006;30(7):1258–1264. PMID: 16773259 <https://doi.org/10.1007/s00268-005-0463-5>
 4. Kaljusto ML, Skaga NO, Pillgram-Larsen J, Tønnessen T. Survival predictor for penetrating cardiac injury: a 10-year consecutive cohort from a Scandinavian trauma center. *Scand J Trauma Resusc Emerg Med*. 2015;23:41. PMID: 26032760 <https://doi.org/10.1186/s13049-015-0125-z>
 5. Rhee PM, Acosta J, Bridgeman A, et al. Survival after emergency department thoracotomy: review of published data from the past 25 years. *J Am Coll Surg*. 2000;190(5):288–298. [https://doi.org/10.1016/S1072-7515\(99\)00233-1](https://doi.org/10.1016/S1072-7515(99)00233-1)
 6. Hiratzka LF, Bakris GL, Beckman JA, Bersin RM, Carr VF, Casey DE Jr, et al.; American College of Cardiology Foundation/American Heart Association Task Force on Practice Guidelines; American Association for Thoracic Surgery; American College of Radiology; American Stroke Association; Society of Cardiovascular Anesthesiologists; Society for Cardiovascular Angiography and Interventions; Society of Interventional Radiology; Society of Thoracic Surgeons; Society for Vascular Medicine. 2010 ACCF/AHA/AAATS/ACR/ASA/SCA/SCAI/SIR/STS/SVM guidelines for the diagnosis and management of patients with thoracic aortic disease. *Circulation*. 2010;121(13):e266–369. PMID: 20233780 <https://doi.org/10.1161/CIR.0b013e5181d4739e>
 7. Nienaber CA, Clough RE. Management of acute aortic dissection. *Lancet*. 2015;385(9970):800–811. PMID: 25662791 [https://doi.org/10.1016/S0140-6736\(14\)61005-9](https://doi.org/10.1016/S0140-6736(14)61005-9)
 8. David TE. Surgery for acute type A aortic dissection. *J Thorac Cardiovasc Surg*. 2015;150(2):279–283. PMID: 26204863 <https://doi.org/10.1016/j.jtcvs.2015.06.009>
 9. Di Bartolomeo R, Pacini D, Savini C, et al. Complex thoracic aortic disease: single-stage procedure with the frozen elephant trunk technique. *J Thorac Cardiovasc Surg*. 2010;140(6 Suppl):S81–91. <https://doi.org/10.1016/j.jtcvs.2010.07.039>
 10. Di Bartolomeo R, Pacini D, Savini C, Pilato E, Martin-Suarez S, Di Marco L, et al. Complex thoracic aortic disease: single-stage procedure with the frozen elephant trunk technique. *J Thorac Cardiovasc Surg*. 2010;140(6 Suppl):S81–85. PMID: 21092803 <https://doi.org/10.1016/j.jtcvs.2010.07.039>
 11. Clarke DL, Quazi MA, Reddy K, Thomson SR. Emergency operation for penetrating thoracic trauma in a metropolitan surgical service in South Africa. *J Thorac Cardiovasc Surg*. 2011;142(3):563–568. PMID: 21843762 <https://doi.org/10.1016/j.jtcvs.2011.03.054>
 12. Molina EJ, Gaughan JP, Kulp H, McClurken JB, Goldberg AJ, Seamon MJ. Outcomes after emergency department thoracotomy for penetrating cardiac injuries: a new perspective. *Interact Cardiovasc Thorac Surg*. 2008;7(5):845–848. PMID: 18653499 <https://doi.org/10.1510/ictvs.2008.183293>
 13. Kaljusto ML, Tønnessen T. How to mend a broken heart: a major stab wound of the left ventricle. *World J Emerg Surg*. 2012;7(1):17. PMID: 22640705 <https://doi.org/10.1186/1749-7922-7-17>
 14. Evangelista A, Isselbacher EM, Bossone E, Gleason TG, Eusanio MD, Sechtem U, et al. Insights from the International Registry of Acute Aortic Dissection: a 20-year experience of collaborative clinical research. *Circulation*. 2018;137(17):1846–1860. PMID: 29685932 <https://doi.org/10.1161/CIRCULATIONAHA.117.031264>
 15. Evangelista A, Isselbacher EM, Bossone E, et al. Insights from the International Registry of Acute Aortic Dissection: a 20-year experience of collaborative clinical research. *Circulation*. 2018;137(17):1846–1860. <https://doi.org/10.1161/CIRCULATIONAHA.117.031264>
 16. Yang B, Norton EL, Shih T, Farhat L, Wu X, Hornsby WE, et al. Late outcomes of strategic arch resection in acute type A aortic dissection. *J Thorac Cardiovasc Surg*. 2019;157(4):1313–1321.e2. PMID: 30553592 <https://doi.org/10.1016/j.jtcvs.2018.10.139>
 17. Cooley DA, Collins HA, Morris GC Jr, Chapman DW. Ventricular aneurysm after myocardial infarction; surgical excision with use of temporary cardiopulmonary bypass. *JAMA*. 1958;167(5):557–560. PMID: 13538738 <https://doi.org/10.1001/jama.1958.02990220027008>
 18. Jatene AD. Left ventricular aneurysmectomy. Resection or reconstruction. *J Thorac Cardiovasc Surg*. 1985;89(3):321–331. PMID: 3974267
 19. Dor V, Saab M, Coste P, Kornaszewska M, Montiglio F. Left ventricular aneurysm: a new surgical approach. *Thorac Cardiovasc Surg*. 1989;37(1):11–19. PMID: 2522252 <https://doi.org/10.1055/s-2007-1013899>
 20. Morse BC, Mina MJ, Carr JS, Jhunjunwala R, Dente CJ, Zink JU, et al. Penetrating cardiac injuries: A 36-year perspective at an urban, Level I trauma center. *J Trauma Acute Care Surg*. 2016;81(4):623–631. <https://doi.org/10.1097/TA.0000000000001165>. PMID: 27389136

REFERENCES

ИНФОРМАЦИЯ ОБ АВТОРАХ

Алимов Данияр Анварович

доктор медицинских наук, профессор, директор РНЦЭМП;

<https://orcid.org/0009-0003-6362-8786>, alimov.daniyar.a@gmail.com;

35%: концепция и дизайн исследования, общее руководство, критический пересмотр рукописи, окончательное утверждение версии для публикации

Абдурахманов Абдусалом
Абдулазамович

доктор медицинских наук, руководитель отдела кардиохирургии, сосудистой хирургии с микрохирургией РНЦЭМП;

<https://orcid.org/0000-0003-0813-9333>, ababdurakhman@gmail.com;

30%: выполнение оперативного вмешательства, разработка хирургической методики, сбор и анализ данных, интерпретация результатов

Султанов Одилбек Султанбаевич

кандидат медицинских наук, докторант отделения кардиохирургии РНЦЭМП;

<https://orcid.org/0009-0005-7137-0185>, odilbek-2008@mail.ru;

30%: обзор литературы, написание текста рукописи, статистическая обработка данных, подготовка иллюстраций

Машрапов Ойбек Абдугопирович

врач ординатор отделения кардиохирургии РНЦЭМП;

<https://orcid.org/0009-0005-9535-2838>, docmashrap@yahoo.com;

5%: сбор клинических данных, ведение послеоперационного периода

Авторы заявляют об отсутствии конфликта интересов

A Modified “Sandwich” Technique for Penetrating Left Ventricular Wounds: Translating Experience from Surgical Treatment for Dissecting Aortic Aneurysms

D.A. Alimov, A.A. Abdurakhmanov, O.S. Sultanov ✉, O.A. Mashrapov

Department of Cardiac Surgery
Republican Research Center of Emergency Medicine
Farkhadskaya Str. 2, Tashkent, Republic of Uzbekistan 100115

✉ **Contacts:** Odilbek S. Sultanov, Candidate of Medical Sciences, Doctoral Student, Department of Cardiac Surgery, Republican Research Center of Emergency Medicine.
Email: odilbek-2008@mail.ru

THE AIM OF THE STUDY To present a developed modified double patch sandwich technique, adapted from surgical treatment of dissecting aortic aneurysms, for penetrating left ventricular wounds.

MATERIAL AND METHODS A clinical case of a 25-year-old patient with a penetrating left ventricular wound is described. After failure of primary U-shaped sutures, a double patch sandwich technique was successfully applied. The method consists of placing teflon patches on both internal and external surfaces of the myocardium using a special suturing technique to prevent suture cutting through the tissue.

RESULTS After applying the sandwich technique, reliable hemostasis was achieved, which allowed the patient to be successfully weaned from cardiopulmonary bypass. The postoperative period was uneventful. Control examinations (echocardiography, MSCT) confirmed the integrity of the left ventricular wall repair. The patient was discharged on the 10th day in satisfactory condition with normal left ventricular ejection fraction (>55%).

CONCLUSION The modified double-layer teflon plasty sandwich technique showed high efficiency in the treatment of penetrating left ventricular wounds. Translation of surgical experience from dissecting aortic aneurysms treatment to heart wounds demonstrates the promise of an interdisciplinary approach in cardiac surgery.

Keywords: penetrating heart injury, left ventricular wound, surgical treatment, double patch repair, sandwich technique, dissecting aortic aneurysm

For citation Alimov DA, Abdurakhmanov AA, Sultanov OS, Mashrapov OA. A Modified “Sandwich” Technique for Penetrating Left Ventricular Wounds: Translating Experience from Surgical Treatment for Dissecting Aortic Aneurysms. *Russian Sklifosovsky Journal of Emergency Medical Care*. 2025;14(4):849–854. <https://doi.org/10.23934/2223-9022-2025-14-4-849-854> (in Russ.)

Conflict of interest Authors declare lack of the conflicts of interests

Acknowledgments, sponsorship The study had no sponsorship

Affiliations

Daniyar A. Alimov	Doctor of Medical Sciences, Professor, Director, Republican Research Center of Emergency Medicine; https://orcid.org/0009-0003-6362-8786 , alimov.daniyar.a@gmail.com; 35%, study concept and design, general supervision, critical revision of the manuscript, final approval of the version for publication
Abdusalom A. Abdurakhmanov	Doctor of Medical Sciences, Head, Department of Cardiac Surgery and Vascular Surgery with Microsurgery, Republican Research Center of Emergency Medicine; https://orcid.org/0000-0003-0813-9333 , ababdurakhman@gmail.com; 30%, performing the surgical intervention, developing the surgical technique, collecting and analyzing data, interpreting the results
Odilbek S. Sultanov	Candidate of Medical Sciences, Doctoral Student, Department of Cardiac Surgery, Republican Research Center of Emergency Medicine; https://orcid.org/0009-0005-7137-0185 , odilbek-2008@mail.ru; 30%, literature review, manuscript writing, statistical data processing, illustration preparation
Oybek A. Mashrapov	Resident Physician, Department of Cardiac Surgery, Republican Research Center of Emergency Medicine; https://orcid.org/0009-0005-9535-2838 , docmashrap@yahoo.com; 5%, clinical data collection, postoperative management

Received on 10.05.2025

Review completed on 27.06.2025

Accepted on 30.09.2025

Поступила в редакцию 10.05.2025

Рецензирование завершено 27.06.2025

Принята к печати 30.09.2025