

НОВЫЙ ВЗГЛЯД НА ПАТОГЕНЕЗ АДЕНОМИОЗА

М.М. Дамиров, А.М. Шабанов

НИИ скорой помощи им. Н.В. Склифосовского ДЗ г. Москвы

Российская медицинская академия последиplomного образования, Москва, Россия

A NEW LOOK AT THE PATHOGENESIS OF ADENOMYOSIS

M.M. Damirov, A.M. Shabanov

Sklifosovsky Research Institute for Emergency Medicine Health Department of Moscow

Russian Medical Academy for Postgraduate Education, Moscow, Russia

ЦЕЛЬ	Комплексное изучение морфологических особенностей у больных аденомиозом.
МАТЕРИАЛ И МЕТОДЫ	Комплексное клинико-морфологическое исследование проведено у 40 оперированных больных аденомиозом (средний возраст 44,1±3,47 года) с гистологически верифицированным диагнозом. Выполнено комплексное морфологическое исследование с использованием обзорных, гистохимических и морфометрических методов.
РЕЗУЛЬТАТЫ	Рост гетеротопических очагов сопровождался выраженным полнокровием микроциркуляторного русла миометрия, лимфостазом, отеком ткани миометрия, увеличением вокруг очагов эндометриоза числа тканевых базофилов, высоким содержанием в межклеточном веществе альциан-позитивных гликозаминогликанов. Важная роль в возникновении аденомиоза принадлежит локальным изменениям, происходящим в матке. Результаты проведенного исследования позволяют рассматривать возникновение и прогрессирование аденомиоза с позиции концепции локальной несостоятельности соединительной ткани матки. Знание морфологических основ аденомиоза позволяет лучше диагностировать эту патологию и грамотнее интерпретировать результаты, получаемые при применении дополнительных методов обследования.
Ключевые слова:	аденомиоз, морфологическое исследование, локальная несостоятельность соединительной ткани матки.
PURPOSE	Comprehensive study of morphological features in patients with adenomyosis.
MATERIAL AND METHODS	Comprehensive clinical and morphological study was performed in 40 adenomyosis patients who had been operated (the average age 44,1±3,47 years) with histologically verified diagnosis. A comprehensive morphological study using survey, histochemical and morphometric methods was carried out.
RESULTS	Growth of heterotopic lesions was accompanied by a marked plethora microvasculature of the myometrium, lymphostasis, oedema of the tissues of the myometrium, number of tissue basophils increase around the endometriosis, alcian-positive glycosaminoglycans high content in the intercellular substance. Local changes taking place in the uterus play important role in adenomyosis occurrence. The research results allow to consider the onset and progression of adenomyosis from the position of the concept of the local failure of the uterus connective tissue. Knowledge of the morphological basis of adenomyosis allows to diagnose the pathology better and to interpret the results obtained by the application of additional methods of examination.
Keywords:	adenomyosis, morphological study, local failure of the connective tissue of the Uterus.

ГЭ — генитальный эндометриоз
ДНК — дезоксирибонуклеиновая кислота

ШИК-реакция — тест с шифф-йодной кислотой на наличие в тканях гликопротеинов, полисахаридов и т.п.
МРТ — магнитно-резонансная томография

ВВЕДЕНИЕ

Генитальный эндометриоз (ГЭ) считается одним из наиболее распространенных гинекологических заболеваний [1–5]. В последние годы отмечается неуклонный рост частоты этой патологии, которую диагностируют у 7–59% женщин репродуктивного возраста [6, 7]. В структуре гинекологической патологии ГЭ занимает третье место (после воспалительных заболеваний и миомы матки) [8, 9]. Наметила тенденция к возрастанию

частоты ГЭ среди оперированных гинекологических больных, которая составляет от 12 до 30% [1, 10–13].

Данная патология клинически проявляется нарушениями менструальной и репродуктивной функции и выраженным болевым симптомом, которые нередко ухудшают самочувствие и качество жизни женщин, снижают трудоспособность, а при развитии острого

массивного кровотечения могут представлять опасность для жизни [2, 8].

Наиболее частой локализацией ГЭ является эндометриоз матки — аденомиоз (внутренний эндометриоз), частота которого в структуре этой патологии достигает 70% [7, 8].

В связи с широким применением в неотложной гинекологии методов эхографической и эндоскопической диагностики в последние годы результаты диагностики ГЭ улучшились. Однако эти методы диагностики считаются оператор-зависимыми, т.к. получаемые при их использовании данные базируются на знаниях врача и его клинической эрудиции.

До недавнего времени распознавание ГЭ было уделом морфологов при исследовании ими операционного материала. Вместе с тем в рамках программ высшей медицинской школы (в курсах по гистологии и морфологии) морфологические особенности ГЭ не рассматриваются. Незнание морфологической сущности этой патологии приводит к неправильной интерпретации как клинических данных, так и результатов, получаемых при применении инструментальных методов исследований (УЗИ, гистероскопия, лапароскопия, МРТ). Это служит причиной не только нередкой гипердиагностики заболевания, но и недостаточной оценки состояния больных, следствием чего становится выбор неадекватной лечебной тактики.

Целью исследования явилось комплексное изучение морфологических особенностей у больных аденомиозом.

МАТЕРИАЛ И МЕТОДЫ ИССЛЕДОВАНИЯ

Комплексное клиничко-морфологическое исследование проведено у 40 оперированных больных аденомиозом (средний возраст $44,1 \pm 3,47$ года) с гистологически верифицированным диагнозом. Больным было проведено общеклиническое, инструментальное (УЗ-исследование, гистероскопия) обследование.

Обработку гистологического материала выполняли по общепринятой методике. Гистохимическими методами выявляли основное вещество соединительной ткани с помощью альдианового синего по методу А. Кригер-Стояловской [14]; нейтральные полисахариды определяли с помощью ШИК-реакции с ферментативным контролем амилазой; ДНК клеточных ядер — по методу Фельгена. Макромолекулярную устойчивость тканевых структур соединительной ткани определяли по методу К. Великан и др. [15]. Для расщепления электростатических связей использовали 10% раствор хлорида натрия, водородных — 8 М мочевины, эфирных — 1% раствор гидроксида калия. Гистологические срезы, предварительно обработанные указанными растворами электролитов, импрегнировали аммиачным серебром реактива Вилдера, выявляя участки ослабления или усиления межмолекулярных связей. Морфометрический анализ цитогенной стромы и желез гетеротопического эндометрия проводили с помощью окулярной измерительной сетки для цитогистостереометрических исследований [16]. Определяли объемную плотность клеток стромы и эпителия, соотношение эпителиального и стромального компонентов.

Статистическую обработку данных производили на персональном компьютере с использованием пакета программ *Biostatistics* (версия 4.03) для *Windows*.

Результаты исследований обрабатывали методом вариационной статистики по Стьюденту–Фишеру.

РЕЗУЛЬТАТЫ ИССЛЕДОВАНИЯ И ИХ ОБСУЖДЕНИЕ

Проведен детальный анализ анамнеза и клинического течения заболевания у 40 больных аденомиозом.

Основными клиническими симптомами у наблюдаемой группы больных были: дисменорея (62,5%), различные нарушения менструального цикла: меноррагия (55,0%), метроррагия (20,0%), пред- и постменструальные кровяные выделения из половых путей (17,5%); боли в нижних отделах живота (32,5%); бесплодие (17,5%). У большинства больных перечисленные симптомы встречались в различных сочетаниях, а не проявлялись в виде моносимптома.

Проведено детальное морфологическое исследование удаленных препаратов матки. При макроскопическом исследовании их размеры соответствовали 8–16 нед беременности. У большинства больных матка имела неравномерно плотную консистенцию, утолщенные стенки, причем чаще и в большей степени отмечали поражение задней. На разрезе в ткани миометрия у больных аденомиозом определяли уплотненные участки, напоминающие по внешнему виду инфильтраты без четких контуров или узлы. Эндометриоидные очаги поражения в матке были невелики по размеру, поэтому даже на свежих макроскопических препаратах их было визуально невозможно определить.

Следует отметить, что у половины больных аденомиозом в разных отделах миометрия определяли одиночные или множественные миоматозные узлы (размерами от 0,5 до 9,0 см в диаметре). Однако при гистологическом исследовании эту сочетанную с аденомиозом патологию диагностировали у большего числа больных (23–57,5%).

С целью удобства морфологического анализа все оперированные больные были разделены на три группы в соответствии с общепринятой классификацией аденомиоза [1, 10]. I степень поражения аденомиозом определили у 15 (37,5%) больных, II — у 19 (47,5%), III — у 6 (15,0%) (рис. 1).

При гистологическом исследовании в толще миометрия визуализировали одиночные или множественные очаги гетеротопического эндометрия. Установлено, что тонкие извитые очаги гетеротопии выявляли при микроскопическом исследовании с использованием малого увеличения (размеры гетеротопических очагов составляли не более 5–8 мм). Отмечено, что рост очагов эндометриоза происходил в результате врас-

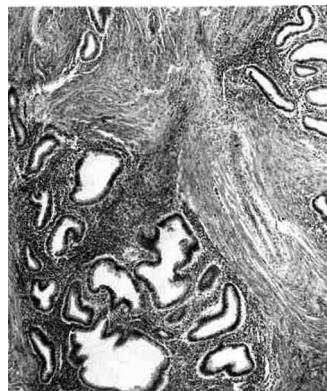

Рис. 1. Аденомиоз III степени поражения. Множественные очаги гетеротопий в толще миометрия. Окраска гематоксилином и эозином, увеличение $\times 40$.

тания элементов гиперплазированного базального слоя эндометрия в толщу подлежащего миометрия. Этот рост осуществлялся по межфасцикулярным пространствам соединительной ткани миометрия между пучками гиперплазированных гладкомышечных клеток, которые наблюдали при всех степенях поражения аденомиозом. Вместе с тем при гистологическом исследовании не установили возрастания размеров очагов в дистальных отделах по сравнению с расположенными вблизи базального эндометрия.

Рост гетеротопических очагов сопровождался выраженным полнокровием микроциркуляторного русла миометрия, лимфостазом, отеком периваскулярной ткани миометрия, увеличением вокруг очагов эндометриоза числа тканевых базофилов, высоким содержанием в межклеточном веществе альциан-позитивных гликозаминогликанов (рис. 2). Последние обладали слабой ШИК-позитивной реакцией, не исчезающей после предварительной обработки амилазой. Пучки коллагеновых волокон утрачивали способность воспринимать окраску фуксином по Ван-Гизону. Эти волокна представлялись «разжиженными», «желатинизированными» и приобретали характерную желто-оранжевую окраску. Вокруг желез гетеротопических очагов ретикулиновые, эластические и коллагеновые волокна обладали прочными межмолекулярными связями. По мере удаления к периферии очага отмечали ослабление водородных, электростатических и особенно эфирных связей основного вещества и волокнистых структур соединительнотканного комплекса миометрия (рис. 3).

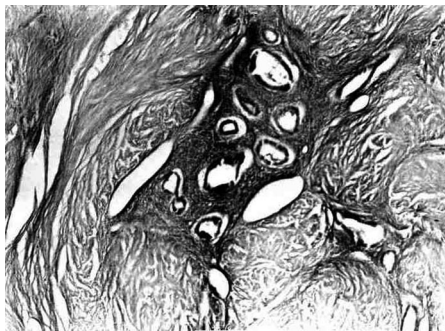


Рис. 2. Аденомиоз II степени поражения. Накопление альциан-позитивных гликозаминогликанов в основном веществе гетеротопического очага. Реакция с альциановым синим, увеличение $\times 40$.

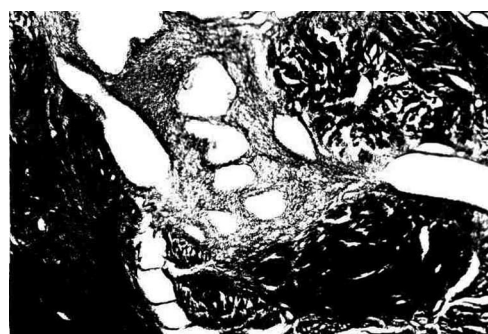


Рис. 3. Аденомиоз II степени поражения. Ослабление водородных, электростатических и эфирных связей волокнистых структур основного вещества стромы гетеротопических очагов. Предварительная обработка 8 М мочевиной. Импрегнация реактивом Вилдера по К. Великан, Д. Великан на межмолекулярные связи, увеличение $\times 120$

Изменения подобного характера можно объяснить активацией тканевых и лизосомальных протеаз, в том числе коллагеназ фибробластических элементов пролиферирующей цитогенной стромы в результате возникающих гормональных нарушений. Нельзя исключить и влияние на состояние межмолекулярных связей биологически активных веществ (серотонина, гистамина), являющихся продуктом экспрессии тканевых базофилов, увеличение числа которых вокруг очагов гетеротопий отмечали при всех степенях поражения заболеванием.

На границе раздела эндо- и миометрия диагностировали выраженные нарушения архитектоники аргирофильного каркаса и пучков коллагеновых волокон, особенно вокруг гетеротопий, что свидетельствовало об ослаблении межмолекулярных связей. По всей видимости, нарушение строения основного вещества и волокнистых структур соединительнотканного каркаса миометрия в виде развития базо- и пикринофилии, прогрессирующей утраты межмолекулярных связей, накопления кислых несulfатированных гликозаминогликанов, увеличения числа тканевых базофилов может быть обусловлено длительно действующим фактором — гипоксией. Морфологическим проявлением последней считается установленное полнокровие микроциркуляторного русла миометрия и сопутствующие ему отек периваскулярных пространств и выраженный лимфостаз. По мере прогрессирования процесса нарастала степень полнокровия и выраженность лимфостаза, а также развивался диффузный интрафасцикулярный фиброз стромы миометрия.

В миометрии, пораженном эндометриозом, установлено нарушение микроциркуляции, изменение проницаемости сосудов с развитием мембраногенного отека стромы. Дальнейшее прогрессирование аденомиоза ведет к истощению компенсаторных механизмов и углублению микроциркуляторных расстройств, что приводит к выраженной гипоксии ткани миометрия. Не исключено, что эти нарушения и служат одной из причин возникновения характерной жалобы у больных аденомиозом — вторичной дисменореи. Кроме того, в период менструации происходит эритродиапедез за счет повышения проницаемости микроциркуляторного русла стромы гетеротопических очагов. Распад гемоглобина эритроцитов в условиях гипоксии ткани сопровождается образованием дисульфогидроферритина, обладающего гистаминоподобным действием. Последний способствует проявлению конгестивной гиперемии и также может способствовать развитию дисменореи.

Системный морфометрический анализ желез и стромы в очагах эндометриоза при разных степенях поражения показал изменение эпителиально-стромального коэффициента соотношения объемной плотности эпителиального и стромального компонентов в гетеротопических очагах. Так, при I степени поражения при морфометрическом исследовании было выявлено, что в очагах эндометриоза объемная плотность железистого компонента составляла: $V_{об.} = 27,4 \pm 3,66 \text{ см}^3/\text{см}^3$, в то время как цитогенной стромы — $V_{об.} = 72,6 \pm 3,87 \text{ см}^3/\text{см}^3$. Коэффициент соотношения эпителия к строме был равен 0,38. При II степени поражения в очагах эндометриоза объемная плотность железистого компонента составила: $V_{об.} = 33,8 \pm 3,82 \text{ см}^3/\text{см}^3$, тогда как стромы — $V_{об.} = 66,2 \pm 3,79 \text{ см}^3/\text{см}^3$. Коэффициент соотношения эпителия к строме равнялся 0,51. При III степе-

ни поражения объемная плотность желез достигала: $V_{об.} = 56,1 \pm 4,86 \text{ см}^3/\text{см}^3$, а стромы: $V_{об.} = 43,9 \pm 4,86 \text{ см}^3/\text{см}^3$. Коэффициент соотношения эпителия к строме был равен 1,27. Полученные данные свидетельствуют о том, что в результате патологии соединительнотканной основы матки в едином в функциональном отношении эпителиально-стромальном комплексе генератором пролиферативной активности становится эпителий, а строма зависима от него.

У основного числа больных аденомиозом (28, 70,0%), в разных слоях эндо- и миометрия диагностировали сочетанное развитие гиперпластических процессов эндометрия и/или миомы матки (рис. 4).

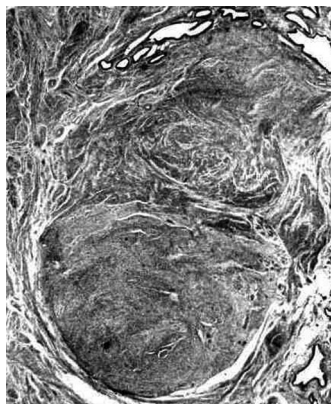


Рис. 4. Субмукозно расположенный узел миомы в сочетании с аденомиозом. Окраска гематоксилином и эозином, увеличение $\times 18$

Не исключая важного значения различных нейроэндокринных нарушений, приводящих к возникновению гиперэстрогении, следует учитывать существенную роль в развитии аденомиоза локальных изменений, происходящих в матке. Во многом это связано с недостаточно эффективной системой защиты в зоне эндометрий–миометрий. В функциональном отношении эпителий и строма представляют собой единое целое. Взаимосвязанная реакция эпителия и окружающей его стромы считается своеобразным регулятором роста гетеротопического эндометрия в подлежащие слои миометрия, а возникающие общие и локальные нарушения гормонального и иммунного гомеостазов могут лишь опосредованно менять нарушенные местные тканевые коррелятивные связи [3]. Именно соединительнотканным компонентам матки в первую очередь принадлежит защитная функция от инфильтрирующего роста эндометрия в подлежащий миометрий [7]. Поэтому рост эпителия с окружающей его стромой осуществляется только тогда, когда подэпителиальные волокнистые структуры инфильтрированы клетками, непосредственно прилежащими к базальному слою эндометрия, при нарушениях десмолитических и десмопластических процессов в зоне гистобиологического барьера, а также в результате возникающих в нем нейроэндокринных изменений.

В связи с этим возникновение и развитие аденомиоза можно объяснить локальной несостоятельностью соединительной ткани матки, обусловленной нарушением нейроэндокринного и иммунного статуса организма. Полученные данные позволяют рассматривать возникновение и развитие аденомиоза с позиции концепции соединительнотканной недостаточности [17]. Ранее аналогичная точка зрения на причину возник-

новения аденомиоза была высказана В.Г. Гаршиным и К.П. Улезко-Строгановой [18, 19]. Взгляды К.П. Улезко-Строгановой на причины возникновения эндометриодных гетеротопий исходили из теории так называемой «физиологической системы соединительной ткани».

Развитие учения о «физиологической системе соединительной ткани» было связано с работами отечественных ученых И.И. Мечникова и А.А. Богомольца. Был открыт общий механизм развития большинства заболеваний человека, который заключался в нарушении интегрирующей роли соединительной ткани, из производных которой состоит 80–90% массы человеческого тела [20]. Следует отметить, что в том виде, в каком теория «физиологической системы соединительной ткани» была сформулирована К.П. Улезко-Строгановой, она вступала в противоречие с господствующей в те годы в нашей стране теорией академика И.П. Павлова, поскольку признавала регулируемую роль в организме не за ЦНС, а за соединительную ткань [21]. Полученные данные не только не противостоят существующим теориям патогенеза аденомиоза, а наоборот, служат дополнительным подтверждением многообразия путей развития этого заболевания.

Таким образом, результаты проведенного исследования позволяют рассматривать возникновение и прогрессирование аденомиоза с позиции концепции локальной несостоятельности соединительной ткани матки. Знание морфологических основ аденомиоза позволяет лучше диагностировать эту патологию и грамотнее интерпретировать результаты, получаемые при применении дополнительных методов обследования. Выявленные морфобиохимические нарушения следует учитывать при проведении комплексной терапии у больных аденомиозом.

Выводы

1. Важная роль в возникновении и прогрессировании аденомиоза принадлежит локальным изменениям в матке, связанным с гистобиологической дезорганизацией обменных процессов в зоне соприкосновения эндометрий–миометрий, при нарушениях в нем десмолитических и десмопластических процессов, а также в результате ослабления местного тканевого противодействия инвазивным свойствам эндометриальных структур.

2. Соединительнотканному компоненту матки в первую очередь принадлежит защитная функция от инфильтрирующего роста эндометрия в подлежащий миометрий. При нарушении обмена в цитогенной строме теряется ее защитная функция и происходит внедрение желез в прослойки между пучками мышечных волокон.

3. Гетеротопическому смещению эндометрия предшествует нарушение межмолекулярных электростатических, водородных и эфирных связей основного вещества и волокнистых структур соединительнотканного комплекса миометрия, особенно выраженное на границе с эндометрием. Результаты проведенного исследования позволяют рассматривать возникновение и развитие аденомиоза с позиции концепции локальной несостоятельности соединительной ткани матки.

4. Медикаментозная терапия аденомиоза не должна ограничиваться только назначением гормональных препаратов, а следует также оказывать комплексное

воздействие на диагностированные нарушения морфогенеза. Это становится основанием для применения препаратов, улучшающих микроциркуляцию и устра-

няющих гипоксические нарушения в ткани миометрия, а также корригирующих возникающие диспластические нарушения соединительной ткани.

ЛИТЕРАТУРА

1. Адамян Л.В., Кулаков В.И., Андреева Е.Н. Эндометриозы. – 2-е изд. – М.: Медицина, 2006. – 416 с.
2. Баскаков В.П., Цвелев Ю.В., Кира Е.Ф. Эндометриозная болезнь. – СПб.: Н-Л, 2002. – 452 с.
3. Дамиров М.М. Аденомиоз. – М.: БИНОМ, 2004. – 316 с.
4. Ищенко А.И., Кудрина Е.А. Эндометриоз: современные аспекты. – М.: МИА, 2008. – 176 с.
5. Endometriosis // Clin. Obstetr. Gynecol. – 2010. – Vol. 53, N. 2. – P. 377–466.
6. Гинекология: национальное руководство / под ред. В.И. Кулакова, И.Б. Манухина, Г.М. Савельевой. – М.: ГЭОТАР-Медиа, 2011. – 1088 с.
7. Дамиров М.М. Генитальный эндометриоз – болезнь активных и деловых женщин. – М.: БИНОМ, 2010. – 192 с.
8. Гинекология: руководство для врачей / под ред. В.Н. Серова, Е.Ф. Кира. – М., 2008. – 856 с.
9. Радзинский В.Е., Сорокина А.В., Гус А.И. и др. Эндометриоз: учебно-методическое пособие. – М., 2011. – 62 с.
10. Дамиров М.М., Олейникова О.Н., Майорова О.В. Генитальный эндометриоз: взгляд практикующего врача. – М.: БИНОМ, 2013. – 152 с.
11. Линде В.А., Татарова Н.А. Эндометриозы. – М.: ГЭОТАР-Медиа, 2010. – 192 с.
12. Стрижаков А.Н., Давыдов А.И., Пашков В.М. Доброкачественные заболевания матки. – М.: ГЭОТАР-Медиа, 2011. – 288 с.
13. Bulun S. Endometriosis. // N. Engl. J. Med. – 2009. – Vol. 360, N. 3. – P. 268–279.
14. Кригер-Стойловская А., Тустановская А., Стояловский К. Методические проблемы изучения соединительной ткани в норме и патологии // Морфологические основы клинической и экспериментальной патологии. – М.: Медицина, 1972. – С. 74–81.
15. Великан К., Великан Д. Патогенетические механизмы хронических заболеваний // Морфологические основы клинической и экспериментальной патологии. – М.: Медицина, 1972. – С. 18–25.
16. Автандилов Г.Г. Медицинская морфометрия: руководство. – М., 1990. – 384 с.
17. Алексеев А.А., Титов О.В. Соединительнотканная биология и медицина 21 века на основе всеобщего закона триединства. – М.: Изд-во МГУ, 1997. – 128 с.
18. Гаршин В.Г. Воспалительные разрастания эпителия, их биологическое значение и отношение к проблеме рака. – М.-Л.: Медгиз. – 1939. – 140 с.
19. Улезко-Строганова К.П. Биологическое значение эндометриозов и отношение их к проблеме тканевого роста // Акуш. и гинек. – 1941. – № 3. – С. 1–8.
20. Богомолец А.А. Руководство по патологической физиологии. – Киев, 1940–1947. – Т. 1–3.
21. Брауде И.Л., Малиновский М.С., Серебров А.И. Неоперативная гинекология: руководство для врачей. – М.: Медгиз, 1957. – 591 с.

Поступила 26.07.2013

Контактная информация:
Дамиров Михаил Михайлович,
 проф., заведующий научным отделением острых
 гинекологических заболеваний НИИ СП им.
 Н.В. Склифосовского ДЗ г. Москвы
 e-mail: damirov@inbox.ru