**Краткое сообщение**
**https://doi.org/10.23934/2223-9022-2022-11-3-525-530**

CC BY 4.0

# Перикапсулярная блокада тазобедренного сустава после его эндопротезирования

***С.В. Журавель[1], Е.Ю. Безверхая[1] ✉, Е.А. Короткова[1], А.М. Файн[1, 2]***

**Отделение анестезиологии и реаниматологии №1**
**[1] ГБУЗ «Научно-исследовательский институт скорой помощи им. Н.В. Склифосовского ДЗМ»**
**Российская Федерация, 129010, Москва, Большая Сухаревская пл., 3.**
**[2] ФГБОУ ВО «Московский государственный медико-стоматологический университет им. А.И. Евдокимова» МЗ РФ**
**Российская Федерация, 127473, Москва, ул. Делегатская, 20, стр. 1.**

✉ **Контактная информация:** Безверхая Екатерина Юрьевна, врач анестезиолог-реаниматолог отделения анестезиологии и реаниматологии №1 ГБУЗ «НИИ СП им.Н.В.Склифосовского ДЗМ». Email: bezverkhayae88@mail.ru

**РЕЗЮМЕ**

Представлено клиническое наблюдение послеоперационного обезболивания пациентки после тотального цементного эндопротезирования правого тазобедренного сустава в раннем послеоперационном периоде.

Предложена перикапсулярная блокада (*Pericapsular nerve group block, PENG-block*) тазобедренного сустава с целью адекватного обезболивания и снижения риска послеоперационных осложнений.

Данное клиническое наблюдение показывает пример эффективного обезболивания пациентки в раннем послеоперационном периоде после реконструктивно-пластического восстановления правого тазобедренного сустава, выполненного по поводу перелома шейки бедренной кости. Выраженный болевой синдром, ограничение движений, вынужденное положение и объем оперативного вмешательства являются факторами риска развития тромбоэмболических осложнений. По данным литературы, частота развития тромбоэмболических осложнений после тотального цементного эндопротезирования тазобедренного сустава варьирует в пределах от 9,3 до 20,7%. Наше наблюдение свидетельствует, что перикапсулярная блокада тазобедренного сустава является эффективным методом обезболивания в раннем послеоперационном периоде после тотального протезирования тазобедренного сустава.

**Ключевые слова:** регионарная анестезия, перикапсулярная блокада, тотальное эндопротезирование

**Ссылка для цитирования** Журавель С.В., Безверхая Е.Ю., Короткова Е.А., Файн А.М. Перикапсулярная блокада тазобедренного сустава после его эндопротезирования. *Журнал им. Н.В. Склифосовского Неотложная медицинская помощь.* 2022;11(3):525–530. https://doi.org/10.23934/2223-9022-2022-11-3-525-530

**Конфликт интересов** Авторы заявляют об отсутствии конфликта интересов

**Благодарность, финансирование** Исследование не имеет спонсорской поддержки

ВАШ — визуально-аналоговая шкала
ЖКТ — желудочно-кишечный тракт
НПВП — нестероидные противовоспалительные препараты
ПБВ — поверхностная бедренная вена
ТЭ — тотальное эндопротезирование
УЗ — ультразвуковой
*ASIS — anterior superior iliac spine*
*AIIS — anterior inferior iliac spine*
*CPOT — Critical-Care Pain Observation Tool*
*IPE — iliopubic eminence*
*FA — femoral artery*
*PENG — Pericapsular Nerve Group*
*PT — psoas tendon*

## ВВЕДЕНИЕ

Тотальное эндопротезирование (ТЭ) — это замена тазобедренного сустава на искусственный эндопротез. Операция проводится при неэффективности консервативных методов лечения, наличия стойкого болевого синдрома и длительном нарушении функции сустава. С целью предупреждения рисков послеоперационных осложнений и уменьшения интраоперационной кровопотери часто используют классический прямой передний доступ или малоинвазивную технику с переднебоковым либо заднебоковым доступами. Выделяют несколько видов фиксации эндопротезов: бесцементная, цементная, комбинированная [1].

Первые сутки после операции для пациентов являются наиболее рискованными для развития нежелательных явлений. Необходимо подобрать адекватное обезболивание, начать профилактику осложнений и подготовку пациента к лечебной физкультуре. Эффективное обезболивание — важный начальный этап терапии.

В большинстве случаев сильная боль после оперативных вмешательств на тазобедренном суставе является предиктором замедленного восстановления пациентов, задерживает мобилизацию и повышает риск тромбоэмболических осложнений, вследствие

© Журавель С.В., Безверхая Е.Ю., Короткова Е.А., Файн А.М. М., 2022

чего удлиняется и нахождение пациента в стационаре [2].

На сегодняшний день стандартом обезболивания после эндопротезирования тазобедренного сустава являются мультимодальная анальгезия — основа ускоренного восстановления (*fast-track*) [3], а также предупреждающая (*preemptive*) анальгезия с помощью, как правило, опиоидов, парацетамола и нестероидных противовоспалительных препаратов (НПВП) [4].

Однако использование опиоидов в раннем послеоперационном обезболивании не является методом выбора при лечении острой боли [5], а хорошо доказанная эффективность НПВП в анальгезии пациентов при увеличении дозировки коррелирует с такими серьезными осложнениями, как кровотечения из верхних отделов желудочно-кишечного тракта (ЖКТ) (40–50% случаев) [6–9] и его нижних отделов (30–40% случаев) [10–12], которые требуют эндоскопического или хирургического гемостаза. Применение продленной эпидуральной анальгезии в послеоперационном обезболивании может иметь ряд осложнений: артериальная гипотензия, эпидуральная гематома, невозможность ранней реабилитации, в то время как продленная блокада бедренного нерва неоправдана [13]. В связи с этим поиск оптимального метода обезболивания является актуальным в травматологии тазобедренного сустава.

Перикапсулярная блокада тазобедренного сустава (*Pericapsular nerve group block, PENG-block*) — это относительно новый метод в обезболивании пациентов после эндопротезирования тазобедренного сустава в раннем послеоперационном периоде [14, 15], зарекомендовавший себя как «спасательный круг» в регионарной анестезии тазобедренного сустава, особенно у пациентов пожилого и старческого возраста.

**Целью** нашего наблюдения является оценка эффективности и безопасности анальгезии методом *PENG–block* после эндопротезирования тазобедренного сустава, выявление преимуществ данного метода относительно стандартных, улучшение качества жизни пациентки после проведенного оперативного вмешательства.

Рис. 1. Рентгенограмма перелома шейки бедренной кости справа до операции (31B2 по классификации AO)
Fig. 1. X-ray of a fracture of the right femoral neck before surgery (31B2 according to the AO classification)

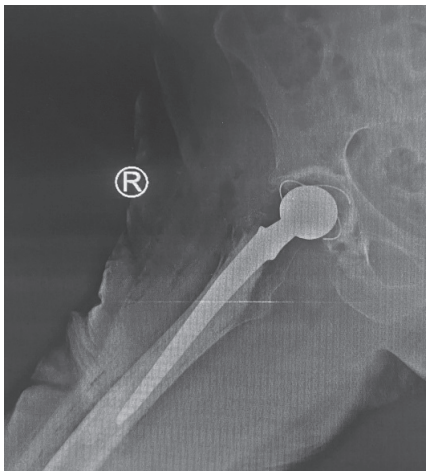

Рис. 2. Рентгенограмма правого тазобедренного сустава пациентки после тотального цементного эндопротезирования
Fig. 2. X-ray of the right hip joint of the patient after total cement arthroplasty

Клиническое наблюдение

Пациентка А., 80 лет, госпитализирована в НИИ СП им. Н.В. Склифосовского в октябре 2021 года. Рост 163 см, вес 59 кг. При поступлении предъявляла жалобы на боли в области правого тазобедренного сустава.

На рентгенограмме отмечался перелом шейки бедренной кости (рис. 1).

При дальнейшем обследовании было выполнено дуплексное сканирование вен нижних конечностей, при котором был выявлен неокклюзионный тромбоз поверхностной бедренной вены справа без достоверных признаков флотации.

Учитывая выраженный болевой синдром в области правого тазобедренного сустава и неблагоприятный прогноз сращения перелома при консервативном лечении, было принято решение выполнить тотальное цементное эндопротезирование правого тазобедренного сустава (рис. 2).

Операция произведена на 2-е сутки с момента травмы и поступления в НИИ СП им. Н.В. Склифосовского: «Тотальное цементное эндопротезирование правого тазобедренного сустава в условиях спинальной анестезии 15 мг ропивакаина. Выполнен разрез длиной 14 см в верхней трети правого бедра по передне-наружной поверхности».

В раннем послеоперационном периоде по шкале ВАШ интенсивность боли оценивалась в 7 баллов, по *CPOT* (*Critical-Care Pain Observation Tool*) — в 6 баллов. Пациентке проводилось обезболивание: перикапсулярная блокада тазобедренного сустава (*PENG-block*) 0,5% раствором ропивакаина (10,0 мл).

В асептических условиях, под местной анестезией 2,0 мл 0,5% раствора ропивакаина, под ультразвуковой (УЗ-) навигацией линейным датчиком, после обнаружения анатомических ориентиров (рис. 3) и получения отрицательной аспирационной пробы произведена инфильтрация местного анестетика под сухожилие поясничной мышцы (PT) (рис. 4). Асептическая повязка. Через 30 минут был получен удовлетворительный сенсорно-моторный блок. Гемодинамика стабильная: артериальное давление (АД) — 123/72 мм рт.ст., частота сокращений сердца (ЧСС) — 76 уд./мин, насыщение крови кислородом — 98%. После выполненного обезболивания боль оценивалась по шкале ВАШ в 1 балл, по *CPOT* — в 2 балла.



Russian Sklifosovsky Journal of Emergency Medical Care. 2022;11(3):525–530. https://doi.org/10.23934/2223-9022-2022-11-3-525-530

Результаты лабораторных анализов от 26.10.2021 после выполненного *PENG-block* не выявили значимых отклонений. При рентгенографии правого тазобедренного сустава от 27.10.2012: положение эндопротеза удовлетворительное.

С 27.10.2021 пациентка начала заниматься лечебной физкультурой. Через двое суток после операции присаживалась в кровати свесив ноги, вставала у кровати при помощи «ходунков».

С 27.10.2021 из анальгетической терапии получала кеторолак таблетированный, 10 мг 2 раза в сутки.

После оперативного вмешательства до момента выписки рана была без признаков воспаления, а болезненность умеренной (по шкале ВАШ 0–1 балл, по *CPOT* 0–1 балл), что позволяло пациентке комфортно проводить реабилитацию.

02.11.2021, на 7-е сутки после операции, пациентка выписана из НИИ СП им. Н.В. Склифосовского на амбулаторное лечение в удовлетворительном состоянии, без послеоперационных осложнений и болевого синдрома. Общее время, проведенное в стационаре, составило 10 койко-дней.

## ОБСУЖДЕНИЕ

Впервые *PENG-block* был описан *Laura Giron-Arengo et. al.* (2018) в работе *˝Pericapsular Nerve Group* (*PENG*) *block for Hip Fracture˝*. Данная техника анальгезии имеет опиоидсберегающий эффект и максимально снижает риск развития каких-либо осложнений.

Основными источниками иннервации капсулы тазобедренного сустава являются ветви запирательного и бедренного нервов из поясничного сплетения (*Nn. Obturatorius et femoralis* из *Plexus lumbalis*) и седалищного нерва из крестцового сплетения (*n. Ischiadicus* из *Plexus sacralis*).

Ультразвуковыми (УЗ-) ориентирами для перикапсулярной блокады тазобедренного сустава (*PENG-block*) служат передняя верхняя подвздошная ость (*ASIS — Anterior Superior Iliac Spine*), передняя нижняя подвздошная ость (*AIIS — Anterior Inferior Iliac Spine*), подвздошно-лобковое возвышение (*IPE — iliopubic eminence*) и бедренная артерия (*FA — femoral a*). Целью методики является обнаружение *PT* (*psoas t.*) с последующей инфильтрацией местного анестетика (раствор ропивакаина 0,5%–10,0 мл) под сухожилие поясничной мышцы (*psoas tendon*).

Анализ исследований показал, что при выполнении перикапсулярной блокады тазобедренного сустава осложнений не возникало. Подвижность прооперированной конечности значительно улучшается, что значительно ускоряет восстановление пациента [15].

УЗ-контроль с линейным датчиком дал возможность безопасно и максимально точно распространить местный анестетик (0,5% раствор ропивакаина — 10,0 мл) под сухожилие *m.psoas*.

Так как пожилая пациентка имела высокий риск послеоперационных осложнений, можно предполагать, что данный метод обезболивания является оптимальным методом выбора. Основная роль отводится снижению дозировки местных анестетиков (10,0 мл 0,5% раствора ропивакаина — 50 мг), повышая качество анальгетического эффекта и максимально сохраняя движения в прооперированной нижней конечности.

*PENG-block* показывает свою действенность в обезболивании после эндопротезирования тазобедренного сустава с сохранением мобилизации нижней конечности.

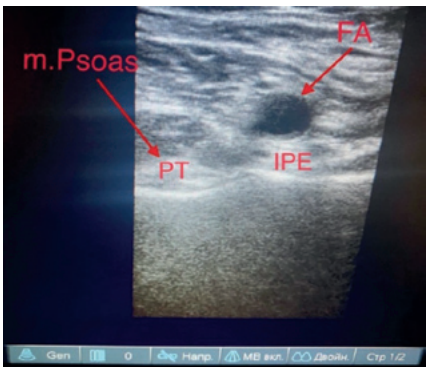


Рис. 3. Ультразвуковые ориентиры для регионарного обезболивания групп нервов, иннервирующих капсулу тазобедренного сустава с помощью линейного датчика
Fig. 3. Ultrasound landmarks for regional anesthesia of nerve groups innervating the capsule of the hip joint using a linear transducer

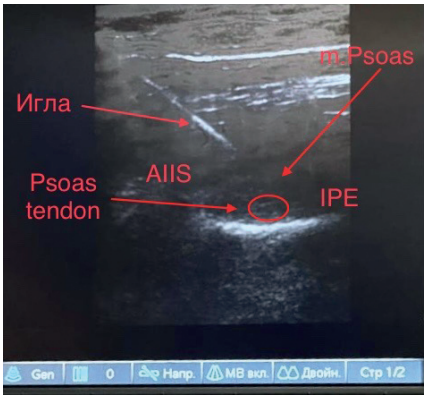


Рис. 4. Обезболивание капсулы тазобедренного сустава с помощью ультразвукового исследования
Fig. 4. Anesthesia of the hip joint capsule using ultrasound

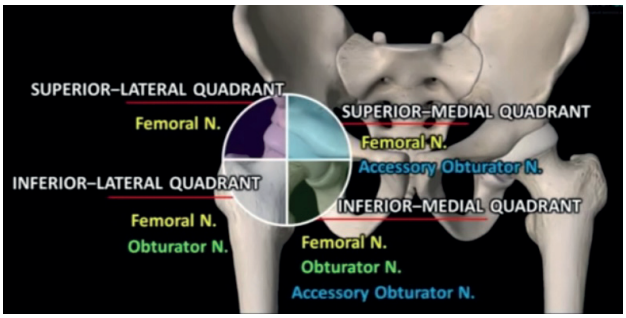


Рис. 5. Иннервация зон капсулы тазобедренного сустава
Fig. 5. Innervation of the areas of the hip joint capsule

Следует понимать, что знание механизмов развития боли является утилитарным подходом к выбору послеоперационного обезболивания. В данном клиническом наблюдении подобрана анальгезия методом *PENG-block* из учета патогенетического лечения боли, а не симптоматического, что обеспечивает положительный результат обезболивающей терапии [16]. От анальгетической лестницы Всемирной организации здравоохранения (ВОЗ) было принято решение отка-

заться по причине наличия ее существенных недостатков [17].

В раннем послеоперационном периоде после эндопротезирования тазобедренного сустава пациенту противопоказаны любые пассивные или форсированные движения в тазобедренном суставе, что также учитывалось при выборе метода обезболивания. *PENG-block* проводится в положении лежа на спине и не требует дополнительной двигательной активности от пациента.

Опиоидные анальгетики вызывают активацию нейронов задних рогов спинного мозга, усиливая болевую чувствительность, вызывая в высоких дозах послеоперационную гипералгезию [18] и могут порождать умственно-психическое нарушение у пожилых пациентов. Применение местного анестетика позволяет блокировать болевой импульс на этапе трансмиссии по ноцицептивной системе, что обеспечивает перекрытие перехода на этапы модуляции, перцепции с необходимостью использования опиоидных анальгетиков и психотропных препаратов.

При ноцицепции имеется единый механизм регуляции и ответа с целью передачи информации в корковый анализатор о характере ноцицептивного воздействия. Целью адекватного послеоперационного обезболивания является ликвидация ноцицептивно-нейропатической боли.

У пациентов после эндопротезирования тазобедренного сустава ранняя послеоперационная анальгезия методом *PENG-block* под УЗ-контролем может обеспечить адекватное обезболивание с сохранением движений в нижней конечности на стороне оперативного вмешательства, что соответствует стратегии *fast-track*. В настоящее время исследования в области обезболивания пациентов методом перикапсулярной блокады тазобедренного сустава носят единичный характер. В связи с этим настоящее клиническое наблюдение отражает важность изучения текущей темы в дальнейшем, как в практическом, так и научном плане.

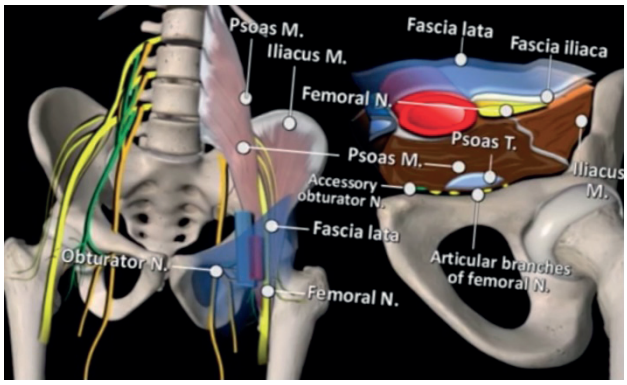


Рис. 6. Сосудистые, нервные, мышечные ориентиры для ультразвуковой навигации
Fig. 6. Vascular, nervous, muscular landmarks for ultrasound navigation

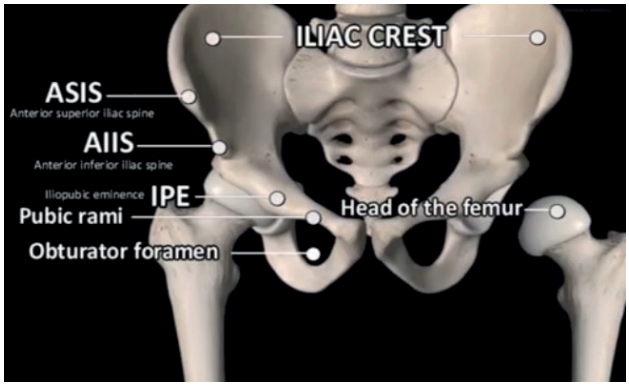


Рис. 7. Костные ориентиры для ультразвуковой навигации
Fig. 7. Bone landmarks for ultrasound navigation

## ВЫВОДЫ

1. Представленное наблюдение лечения пациентки с переломом шейки бедренной кости показало эффективность *PENG–block* в обезболивании после тотального цементного эндопротезирования тазобедренного сустава в раннем послеоперационном периоде.

2. Преимуществом этой методики является исключение наркотических анальгетиков, использование местного анестетика и минимального количества нестероидных противовоспалительных средств, и как результат, — эффективное обезболивание и быстрая реабилитация в послеоперационном периоде.

## СПИСОК ИСТОЧНИКОВ

1. *Брошюра для пациентов с эндопротезированием тазобедренного сустава*. URL:https://gc-cmt.ru/content/broshyura-dlya-pacientov-s-endoprotezirovaniem-tazobedrennogo-sustava [Дата обращения 30 ноября 2021г.].
2. Pascarella G, Costa F, Del Buno R, Pulitano R, Strumia A, Piliego C, et al. Impact of the pericapsular nerve group (PENG) block on postoperative analgesia and functional recocery following total hip arthroplasty: a randomized, observer-masked, controlled trial. *Anaesthesia*. 2021;76(11):1492–1498. PMID: 34196965 https://doi.org/10.1111/anae.15536
3. Ferrata P, Carta S, Fortina M, Scipio D, Riva A, Di Giacinto S. Painful hip arthroplasty: definition. *Clin Cases Mineral Bone Metab*. 2011;8(2):19–22. PMID: 22461810
4. Курганский А.В., Храпов К.Н. Подходы к послеоперационному обезболиванию при операциях тотального эндопротезирования коленного и тазобедренного суставов. *Вестник анестезиологии и реаниматологии.* 2018;15(4):76–85. https://doi.org/10.21292/2078-5658-2018-15-4-76-85
5. Dalury D, Lieberman J, MacDonald S. Current and innovative pain management techniques in total knee arthroplasty. *J Bone Joint Surgery*. 2011;93(20):1938–1943. PMID: 22012532 https://doi.org/10.2106/JBJS.9320icl
6. Овечкин А.М. Послеоперационная боль: состояние проблемы и современные тенденции послеоперационного обезболивания. *Регионарная анестезия и лечение острой боли*. 2015;9(2):29–39.
7. Шостак Н.А., Рябкова А.А., Савельев В.С., Малярова Л.Н. Желудочно-кишечные кровотечения как осложнения гастропатий, связанных с приемом нестероидных противовоспалительных препаратов. *Терапевтический архив*. 2003;75(5):70–73.
8. Евсеев М.А. НПВП-индуцированные гастродуоденальные язвы, осложненные кровотечением. *Русский медицинский журнал*. 2006;(15):1099–1107.
9. Гельфанд Б.Р., Проценко Д.Н., Бабаянц А.В., Каратеев А.Е. Острые кровотечения из верхних отделов желудочно-кишечного тракта: от эпидемиологии до формирования концепции консервативной терапии. *Инфекции в хирургии*. 2013;11(4):11–17.
10. Harirforoosh S, Asghar W, Jamali F. Adverse Effects of nonsteroidal antiinflammatory drugs: an update of gastrointestinal, cardiovascular and renal complicatons. *J Pharm Pharm Sci*. 2013;16(5):821–847. https://doi.org/10.18433/j3vw2f PMID: 24393558

11. Sostres C, Gargallo C, Lanas A. Nonsteroidal anti-inflammatory drugs and upper and lower gastrointestinal mucosal damage. *Arthritis Res Ther*. 2013;15Suppl (Suppl 3):S3. PMID: 24267289 https://doi.org/10.1186/ar4175
12. Maiden L, Thjodleifsson B, Seigal A, Bjarnason II, Scott D, Birgisson S, et al. Long-term effects of nonsteroidal anti-inflammatory drugs and cyclooxygenase-2 selective agents on the small bowel: a cross-sectional capsule enteroscopy study. *Clin Gastroenterol Hepatol*. 2007;5(9):1040–1045. PMID: 17625980 https://doi.org/10.1016/j.cgh.2007.04.031
13. Adebayo D, Bjarnason I. Is non-steroidal anti-inflammatory drug (NSAID) enteropathy clinically more important than NSAID gastropathy? *Postgrad Med J*. 2006;82(965):186–191. PMID: 16517800 https://doi.org/10.1136/pgmj.2005.039586
14. Загреков В.И. Регионарная анестезия при эндопротезировании тазобедренного сустава. *Регионарная анестезия и лечение острой боли*. 2013;7(4):5–13.
15. Allard C, Pardo E, de La Jonquiere C, Wyniecki A, Soulier A, Faddoul A, et al. Comparison between femoral block and PENG block in femoral neck fractures: A cohort study. *PLoS One*. 2021;166(6):e0252716. PMID: 34086782 https://doi.org/10.1371/journal.pone.0252716
16. Мазуров В.И., Беляева И.Б. Роль ИЛ-6 в формировании патогенетических механизмов ревматоидного артрита. *Поликлиника*. 2019;(3):42–47.
17. Vargas-Schaffer G. Is the WHO analgesic ladder still valid? Twenty-four years of experience. *Can Fam Physician*. 2010;56(6):514–517. PMID: 20547511
18. Карелов А.Е. Современные представления о механизмах боли. *Анестезиология и реаниматологий*. 2020;(6):88–95. https://doi.org/10.17116/anaesthesiology202006187

## REFERENCES

1. *Broshyura dlya patsientov s endoprotezirovaniem tazobedrennogo sustava*. Available at: https://gc-cmt.ru/content/broshyura-dlya-pacientov-s-endoprotezirovaniem-tazobedrennogo-sustava [Accessed Nov 30, 2021]. (in Russ.)
2. Pascarella G, Costa F, Del Buno R, Pulitano R, Strumia A, Piliego C, et al. Impact of the pericapsular nerve group (PENG) block on postoperative analgesia and functional recocery following total hip arthroplasty: a randomized, observer-masked, controlled trial. *Anaesthesia*. 2021;76(11):1492–1498. PMID: 34196965 https://doi.org/10.1111/anae.15536
3. Ferrata P, Carta S, Fortina M, Scipio D, Riva A, Di Giacinto S. Painful hip arthroplasty: definition. *Clin Cases Mineral Bone Metab*. 2011;8(2):19–22. PMID: 22461810
4. Kurganskiy AV, Khrapov KN. Approaches too Post-operative Pain Relief During Total Knee and Hip Replacement. *Messenger of Anesthesiology and Resuscitation*. 2018;15(4):76–85. (In Russ.) https://doi.org/10.21292/2078-5658-2018-15-4-76-85
5. Dalury D, Lieberman J, MacDonald S. Current and innovative pain management techniques in total knee arthroplasty. *J Bone Joint Surgery*. 2011;93(20):1938–1943. PMID: 22012532 https://doi.org/10.2106/JBJS.9320icl
6. Ovechkin AM. Postoperative pain: the state of problem and current trends in postoperative analgesia. *Regional Anesthesia and Acute Pain Management*. 2015;9(2):29–39 (in Russ.).
7. Shostak NA, Ryabkova AA, Savelyev VS, Malyarova LP. Gastrointestinal hemorrhages as complications of gastropathies associated with intake of nonsteroid anti-inflammatory drugs. *Terapevticheskii arkhiv*. 2003;78(5):70–73. (in Russ.).
8. Evseev MA. NPVP–indutsirovannye gastroduodenal'nye yazvy, oslozhnennye krovotecheniem. Lektsiya. *Medical Journal of the Russian Federation.* 2006;(15):1099–1107. (in Russ.).
9. Gelfand BR, Protsenko DN, Babayants AV, Karateev AE. Upper Gastrointestinal Tract Acute Bleeding: From Epidemiology to the Conservative Therapy Concept Formation. *Infektsii v khirurgii*. 2013;11(4):11–17.
10. Harirforoosh S, Asghar W, Jamali F. Adverse Effects of nonsteroidal antiinflammatory drugs: an update of gastrointestinal, cardiovascular and renal complicatons. *J Pharm Pharm Sci*. 2013;16(5):821–847. https://doi.org/10.18433/j3vw2f PMID: 24393558
11. Sostres C, Gargallo C, Lanas A. Nonsteroidal anti-inflammatory drugs and upper and lower gastrointestinal mucosal damage. *Arthritis Res Ther*. 2013;15Suppl (Suppl 3):S3. PMID: 24267289 https://doi.org/10.1186/ar4175
12. Maiden L, Thjodleifsson B, Seigal A, Bjarnason II, Scott D, Birgisson S, et al. Long-term effects of nonsteroidal anti-inflammatory drugs and cyclooxygenase-2 selective agents on the small bowel: a cross-sectional capsule enteroscopy study. *Clin Gastroenterol Hepatol*. 2007;5(9):1040–1045. PMID: 17625980 https://doi.org/10.1016/j.cgh.2007.04.031
13. Adebayo D, Bjarnason I. Is non-steroidal anti-inflammatory drug (NSAID) enteropathy clinically more important than NSAID gastropathy? *Postgrad Med J*. 2006;82(965):186–191. PMID: 16517800 https://doi.org/10.1136/pgmj.2005.039586
14. Zagrekov VI. Regional anesthesia for total hip arthroplasty. *Regional Anesthesia and Acute Pain Management.* 2013;7(4):5–13. (in Russ.).
15. Allard C, Pardo E, de La Jonquiere C, Wyniecki A, Soulier A, Faddoul A, et al. Comparison between femoral block and PENG block in femoral neck fractures: A cohort study. *PLoS One*. 2021;166(6):e0252716. PMID: 34086782 https://doi.org/10.1371/journal.pone.0252716
16. Mazurov VI, Belyaeva IB. The Role of IL 6 in the Formation of the Pathogenetic Mechanisms of Rheumatoid Arthritis. *Poliklinika*. 2019;(3):42–47. (in Russ.).
17. Vargas-Schaffer G. Is the WHO analgesic ladder still valid? Twenty-four years of experience. *Can Fam Physician*. 2010;56(6):514–517. PMID: 20547511
18. Karelov AE. Modern concepts of pain mechanisms. *Russian Journal of Anaesthesiology and Reanimatology.* 2020;(6):88–95. (In Russ.). https://doi.org/10.17116/anaesthesiology202006187

## ИНФОРМАЦИЯ ОБ АВТОРАХ

**Журавель Сергей Владимирович** — доктор медицинских наук, доцент кафедры анестезиологии, реаниматологии и интенсивной терапии ЛФ ФГАОУ ВО РНИМУ им. Н.И. Пирогова Минздрава России, заведующий научным отделением анестезиологии ГБУЗ «НИИ СП им. Н.В. Склифосовского ДЗМ»;

https://orcid.org/0000-0002-9992-9260, sjuravel@rambler.ru;

35%: обоснование концепции исследования; проведение сравнительного анализа; обобщение результатов исследования; интерпретация результатов исследования; анализ и обобщение данных литературы; редактирование и переработка рукописи

**Безверхая Екатерина Юрьевна** — врач анестезиолог-реаниматолог отделения анестезиологии и реаниматологии № 1 ГБУЗ «НИИ СП им. Н.В. Склифосовского ДЗМ»;

https://orcid.org/0000-0001-7083-2927, bezverkhayae88@mail.ru;

25%: проведение сравнительного анализа; обобщение результатов исследования; формулировка выводов; интерпретация результатов исследования; анализ и обобщение данных литературы, сбор и систематизация данных литературы; оформление рукописи; работа с графическим материалом

**Короткова Елена Александровна** — заведующая отделением анестезиологии ГБУЗ «НИИ СП им. Н.В. Склифосовского ДЗМ»

https://orcid.org/0000-0002-4698-1057, korotkovaea@sklif.mos.ru;

20%: анализ и систематизация полученных данных

**Файн Алексей Максимович** доктор медицинских наук, заведующий научным отделением неотложной травматологии опорно-двигательного аппарата ГБУЗ «НИИ СП им. Н.В. Склифосовского ДЗМ»; профессор кафедры травматологии, ортопедии и медицины катастроф ФГБОУ ВО «МГМСУ им. А.И. Евдокимова» МЗ РФ;

https://orcid.org/0000-0001-8616-920X, finn.loko@mail.ru;

20%: анализ и систематизация полученных данных; консультация по травматологическим вопросам

**Авторы заявляют об отсутствии конфликта интересов**

# Pericapsular Nerve Group Block of the Hip Joint After Arthroplasty

***S.V. Zhuravel[1], E.Yu. Bezverkhaya[1] ✉, E.A. Korotkova[1], A.M. Fayn[1, 2]***

**Department of Anesthesiology and Resuscitation no. 1**
**[1] N.V. Sklifosovsky Research Institute for Emergency Medicine**
**3 B. Sukharevskaya Sq., Moscow, 129090, Russian Federation**
**[2] A.I. Yevdokimov Moscow State University of Medicine and Dentistry**
**20 bld. 1, Delegatskaya St., Moscow, 127473, Russian Federation**

✉ **Contacts:** Ekaterina Yu. Bezverkhaya, Anesthesiologist-Resuscitator of the Department of Anesthesiology and Resuscitation no. 1, N.V. Sklifosovsky Research Institute for Emergency Medicine, Department of Healthcare. Email: bezverkhayae88@mail.ru

**ABSTRACT** We report a case of postoperative pain relief in a patient after total cement arthroplasty of the right hip joint in the early postoperative period. Pericapsular nerve group block (PENG-block) of the hip joint was suggested to provide adequate pain relief and reduce the risk of postoperative complications. This clinical case shows an example of effective pain relief in a patient in the early postoperative period after reconstructive plastic restoration of the right hip joint, performed for a fracture of the femoral neck. Severe pain syndrome, restriction of movements, forced position and volume of surgical intervention are risk factors for the development of thromboembolic complications. According to the literature, the incidence of thromboembolic complications after total cemented hip arthroplasty varies from 9.3 to 20.7%. Our observation indicates that pericapsular block of the hip joint is an effective method of pain relief in the early postoperative period after total hip replacement.

**Keywords:** regional anesthesia, pericapsular block, total arthroplasty

**For citation** Zhuravel SV, Bezverkhaya EYu, Korotkova EA, Fayn AM. Pericapsular Nerve Group Block of the Hip Joint After Arthroplasty. *Russian Sklifosovsky Journal of Emergency Medical Care.* 2022;11(3):525–530. https://doi.org/10.23934/2223-9022-2022-11-3-525-530 (in Russ.)

**Conflict of interest** Authors declare lack of the conflicts of interests

**Acknowledgments, sponsorship** The study has no sponsorship

**Affiliations**

| | |
|---|---|
| Sergey V. Zhuravel | Doctor of Medical Sciences, Associate Professor of the Department of Anesthesiology, Resuscitation and Intensive Care, N.I. Pirogov Russian National Research Medical University of the Ministry of Health of the Russian Federation, Head of the Scientific Department of Anesthesiology, N.V. Sklifosovsky Research Institute for Emergency Medicine; https://orcid.org/0000-0002-9992-9260, sjuravel@rambler.ru; 35%, substantiation of the research concept; comparative analysis; generalization of research results; interpretation of research results; analysis and generalization of literature data; editing and revision of the manuscript |
| Ekaterina Yu. Bezverkhaya | Anesthesiologist-resuscitator of the Department of Anesthesiology and Resuscitation no. 1, N.V. Sklifosovsky Research Institute for Emergency Medicine of the Moscow Health Department; https://orcid.org/0000-0001-7083-2927, bezverkhayae88@mail.ru; 25%, conducting a comparative analysis; generalization of research results; formulation of conclusions; interpretation of research results; analysis and generalization of literature data, collection and systematization of literature data; manuscript design; working with graphic material |
| Elena A. Korotkova | Head of the Department of Anesthesiology, N.V. Sklifosovsky Research Institute for Emergency Medicine; https://orcid.org/0000-0002-4698-1057, korotkovaea@sklif.mos.ru; 20%, analysis and systematization of received data |
| Aleksey M. Fayn | Doctor of Medical Sciences, Head of the Scientific Department of Emergency Traumatology of the Musculoskeletal System, N.V. Sklifosovsky Research Institute for Emergency Medicine of the Moscow Health Department; Professor of the Department of Traumatology, Orthopedics and Disaster Medicine A.I. Yevdokimov Moscow State University of Medicine and Dentistry; https://orcid.org/0000-0001-8616-920X, finn.loko@mail.ru; 20%, analysis and systematization of received data; trauma consultation |

**Received on 03.12.2021**
**Review completed on 21.06.2022**
**Accepted on 29.06.2022**

**Поступила в редакцию 03.12.2021**
**Рецензирование завершено 21.06.2022**
**Принята к печати 29.06.2022**