Обзор
https://doi.org/10.23934/2223-9022-2021-10-4-760-768

CC BY 4.0

Реваскуляризация при поражении артерий аорто-подвздошного сегмента. Обзор литературы и клинические примеры

М.А. Чернявский[1] ✉, В.А. Неверов[1], Н.В. Сусанин[1], В.А. Соловьев[1], Ю.К. Белова[1], А.Н. Казанцев[2]

Научно-исследовательский отдел сосудистой и интервенционной хирургии
[1] ФГБУ «Национальный медицинский исследовательский центр им. В.А. Алмазова» Министерства здравоохранения Российской Федерации
Российская Федерация, 197341, Санкт-Петербург, ул. Аккуратова, д. 2
[2] СПб ГБУЗ «Городская Александровская больница»
Российская Федерация, 193312, Санкт-Петербург, пр. Солидарности, д. 4

✉ **Контактная информация:** Чернявский Михаил Александрович, доктор медицинских наук, руководитель научно-исследовательского отдела сосудистой и интервенционной хирургии ФГБУ«НМИЦ им. В.А. Алмазова» МЗ РФ. Email: GibridSSH2@yandex.ru

РЕЗЮМЕ

В настоящей статье рассмотрены основные вопросы, касающиеся выбора тактики лечения больных с окклюзионно-стенотическими поражениями аорто-подвздошного сегмента. Продемонстрированы ключевые положения действующих российских, европейских и американских рекомендаций по реваскуляризации периферического русла. Уделено внимание последним исследованиям, сравнивающим результаты открытой хирургии и эндоваскулярных методов коррекции. Приведены клинические случаи, демонстрирующие оптимальные результаты применения интервенционных технологий в условиях протяженного гемодинамически значимого поражения и окклюзии подвздошных артерий. Сделано заключение о высокой эффективности и безопасности эндоваскулярной коррекции в лечении больных с атеросклеротическим поражением аорто-подвздошного сегмента.

Ключевые слова: окклюзия подвздошной артерии, окклюзия наружной подвздошной артерии, аорто-подвздошный сегмент, рекомендации, реканализация, баллонная ангиопластика, стентирование, аорто-бедренное протезирование, аорто-бедренное шунтирование

Ссылка для цитирования Чернявский М.А., Неверов В.А., Сусанин Н.В., Соловьев В.А., Белова Ю.К., Казанцев А.Н. Реваскуляризация при поражении артерий аорто-подвздошного сегмента. Обзор литературы и клинические примеры. *Журнал им. Н.В. Склифосовского Неотложная медицинская помощь.* 2021;10(4):760–768. https://doi.org/10.23934/2223-9022-2021-10-4-760-768

Конфликт интересов Авторы заявляют об отсутствии конфликта интересов

Благодарность, финансирование Исследование не имеет спонсорской поддержки

БАБШ — бифуркационное аорто-бедренное шунтирование
БПС — бедренно-подколенный сегмент
ОБА — общая бедренная артерия
ОПА — общая подвздошная артерия
НПА —наружная подвздошная артерия
ЦДС — цветовое дуплексное сканирование
ЭВК — эндоваскулярная коррекция
ASA — Американское Общество Анестезиологов
SVS — Общество Сосудистых Хирургов
UBE — цельные бифуркационные эндографты

Увеличение продолжительности жизни людей в XX веке (старение населения) привело к росту патологии, провоцируемой атеросклерозом. Одновременное ухудшение качества жизни (нездоровое питание, сидячий образ жизни, курение и т.д.) усугубило эту тенденцию [1–3].

Атеросклероз поражает артерии крупного и среднего калибра, не затрагивая венозного русла. Однако венозные сосуды, используемые в операциях шунтирования, атеросклерозируются даже в большей степени, чем истинные артерии [4, 5]. Это означает, что повышенное давление и ускоренный кровоток в артериях являются изначальными факторами, приводящими к повреждению эндотелия и запуску процесса атерогенеза. В наибольшей степени из-за турбулентности кровотока страдают места разветвлений в артериях и потому являются излюбленной локализацией атеросклеротической бляшки. Также примечательно, что артерии с низким уровнем кровотока, как например, внутренняя грудная и глубокая бедренная артерии редко поражаются атеросклерозом, являясь, так сказать, запасными артериями [6, 7]. В условиях артериальной гипертензии гемодинамический стресс эндотелия намного значительнее состояния здорового организма. Кроме того, артериальная гипертензия, а также курение, вызывая спазм артерии, провоцируют разрыв атеросклеротической бляшки с последующим тромбозом сосуда и некрозом соответствующего органа или ткани [8]. Операции шунтирования (в частности, бифуркационное аорто-бедренное шунтирование (БАБШ)), разработанные в 60-е годы прошлого столетия, позволили если не предотвращать, то по крайней

© Чернявский М.А., Неверов В.А., Сусанин Н.В., Соловьев В.А., Белова Ю.К., Казанцев А.Н. М., 2021

мере отдалять неблагоприятные кардиоваскулярные исходы [9]. Простые в исполнении, они обеспечивают дополнительный кровоток к ишемизированному органу, не отменяя остаточного кровотока по поврежденному сосуду и щадя годами развиваемую организмом компенсаторную коллатеральную циркуляцию [10]. Благодаря этим свойствам операция БАБШ оказалась золотым стандартом в лечении окклюзий аорто-подвздошного сегмента, практически не претерпев изменений с момента своего изобретения [11–13].

Позднее с появлением новых технологических возможностей было предложено более легкое решение проблемы — реканализация пораженных артерий посредством эндоваскулярной баллонной ангиопластики и стентирования [14–17]. Неоспоримым преимуществом новой методики явилась малоинвазивность, а следовательно, приемлемость для больных с высоким операционным риском (пожилых, с сопутствующими заболеваниями) [18].

Попытки стандартизировать показания для проведения рентгенэндоваскулярных вмешательств привели к созданию Трансатлантического Межнационального Консенсуса, в котором были «…наиболее детально классифицированы типы поражений артерий аорто-подвздошного сегмента, а также показания и противопоказания к проведению эндоваскулярных вмешательств — *Inter-Society Consensus for the Management of Peripheral Arterial Disease* 2007 (*TASC* II)» [19]. «Тип «*A*» отражает такие поражения, которые лучше всего поддаются эндоваскулярному лечению. При типе «*B*» результаты эндоваскулярного лечения принято считать хорошими, в связи с чем такие вмешательства предпочтительнее, тогда как для остальных поражений в этой зоне показана открытая реконструкция. Отдаленные результаты операций при поражениях типа «*C*» лучше, чем результаты эндоваскулярных вмешательств, поэтому последние могут использоваться только у больных высокого риска. Исходы эндоваскулярной коррекции поражения типа «*D*» не позволяют использовать его в качестве первичного лечения» [19].

Последние, более обобщенные, рекомендации Европейского общества кардиологов и Европейского общества сосудистых хирургов *(ЕОК/ЕОСХ)* по диагностике и лечению заболеваний периферических артерий 2017 года предлагают реваскуляризацию аорто-подвздошного сегмента проводить следующим образом [20]. При коротких (менее 5 см) изолированных поражениях подвздошных артерий рекомендуется эндоваскулярная терапия (класс I уровень доказательности *C*). Это оправдано высокой долгосрочной проходимостью более 90% в течение 5 лет и низким риском осложнений [21]. При сочетанных поражениях подвздошных артерий и инфраренальной аорты рекомендуются как открытый, так и эндоваскулярный варианты реваскуляризации (класс II*a* уровень доказательности *B*). При этом приводятся данные об одно- и двухлетней первичной проходимости после эндоваскулярной коррекции (ЭВК), составляющей 87% и 82% соответственно [22]. У больных молодого возраста с низким операционным риском предпочтительно аорто-бедренное бифуркационное шунтирование, а у пожилых пациентов с высоким операционным риском и сопутствующими заболеваниями — эндоваскулярное вмешательство. Эндоваскулярная терапия может быть рассмотрена в качестве стратегии первой линии при аорто-подвздошных окклюзионных поражениях в случае, если она проводится опытной командой специалистов и не ставит под угрозу последующие хирургические вмешательства [23–25].

Подобная же тактика отражена в Национальных рекомендациях по диагностике и лечению заболеваний артерий нижних конечностей сердечно-сосудистых хирургов России Российского общества ангиологов и сосудистых хирургов, Российского общества хирургов и Российского кардиологического общества «Российская ассоциация эндокринологов» 2019 года [26]. Обращает на себя внимание низкий уровень доказательности рекомендаций (*B* и *C*). Это связано с тем, что исследования результатов оперативного лечения больных с поражением аорто-подвздошного сегмента в основном мелкие и нерандомизированные. Требуется получить дополнительный объем информации по этой теме, чтобы можно было делать более однозначные выводы.

На практике, по данным мировой литературы, также существует разнообразие мнений по применяемой хирургической тактике. Несмотря на это, определенные принципиальные моменты признаются большинством сосудистых хирургов. Так, повреждения типа A/III по *TASC* II лечатся эндоваскулярно [27, 28]. Начальная терапия для *TASC* II поражений типа *C* также эндоваскулярная [27, 29]. Для больных со сложными поражениями (типа *D* по *TASC* II) операцией выбора является БАБШ, демонстрирующая наилучшие долгосрочные результаты [30, 31].

Первичная проходимость при БАБШ достигает 96,7% за 2 года по сравнению с 80% при ЭВК [32]. То есть необходимость в повторном вмешательстве после ЭВК достигает 20% [32, 33].

Анализ японской базы данных за 2 года показал частоту рестенозов после ЭВК 11,4%. При этом она оказалась намного выше у больных с сопутствующим поражением бедренно-подколенного сегмента (БПС) по сравнению с теми, у кого был установлен стент малого диаметра (менее 8 мм). Так, у больных с данными факторами риска рестенозы происходили в 27,1% случаев, тогда как при их отсутствии — только в 5,5% [33].

По данным других авторов, первичная проходимость при ЭВК была 88%, 70% и 70%, а вторичная — 98%, 87% и 77% за 1, 3 и 5 лет соответственно [34, 35].

Относительно низкие показатели проходимости после БАБШ, приводимые в некоторых сообщениях (первичная — 90,1% и 82,6% за 1 и 3 года) вполне логичны с учетом того, что в настоящее время только повреждения тяжелой степени подвергаются открытой операции, а более легкие подлежат лечению эндоваскулярными методами [36].

Технических осложнений по одним данным при БАБШ больше, чем при ЭВК (14,8% и 4% соответственно) [37], по другим — наоборот (11,1% — при ЭВТ и 3,3% при БАБШ). Это кровотечения (0,8%), инфицирование протеза (1%), тромбоз протеза (0,8%), псевдоаневризма анастомоза, повреждение мочеточника, паховые осложнения (5,3%) [38].

Однако после БАБШ наблюдается и высокая частота системных осложнений: от 40 до 8,5% по сравнению с 6,7% (и 3,6% по другим данным) после ЭВК [38]. Среди них: инфаркт миокарда (3,4%), тромбоэмболия легочной артерии, пневмония, острая дыхательная недостаточность (2,6%), острая почечная недостаточность (2,6%), инсульт, ишемия кишечника, спинного

мозга, сексуальная дисфункция, дистальная эмболизация (2,5%) [38].

Летальность при БАБШ (2–2,9%) также превышает таковую при ЭВК (1,8–0%) [38, 39]. Причем в случае необходимости повторного хирургического вмешательства по поводу осложнений БАБШ она достигает 25% [40]. Так, по результатам анализа данных более 400 больных, которым было проведено БАБШ за недавние 10 лет, оказалось, что 30-дневная смертность была 5%, годовая — 11%, 5-летняя — почти 30%, осложнения наблюдались у 42% больных (у 4% — сердечно-сосудистые), почти 20% понадобилась повторная операция (в 6% — ампутация конечности, в 7% — послеоперационная грыжа, в 5% — инфицированная рана) [41].

Поэтому больным высокого операционного риска (с серьезным сердечным заболеванием, недавно перенесенным инфарктом миокарда или инсультом, хронической почечной недостаточностью последней стадии, множественными перенесенными операциями на животе, забрюшинным фиброзом и подковообразной почкой) рекомендована ЭВК [42]. При этом для оценки операционного риска предложены разные шкалы, как например, *ASA* (Американского Общества Анестезиологов), *SVS* (Общества Сосудистых Хирургов), *mFI*-5 (учитывает сопутствующие заболевания, общее функциональное состояние организма). Вариант ЭВТ при сложных поражениях аорто-подвздошного сегмента не предлагался рекомендациями *TASC* II 2007 года, но в рекомендациях *ЕОК/ЕОСХ* 2017 года уже разрешен [43].

Немаловажен также факт менее длительного нахождения больного в стационаре (в среднем от 3 до 6 суток) и в отделении реанимации (ОР) (0 суток) после ЭВК по сравнению с БАБШ (от 7,76 до 9,9 суток в стационаре и от 1,7 до 3,81 суток в ОР) [43]. Соответственно стоимость расходов на госпитализацию при ЭВК (9 281$) намного ниже, чем при БАБШ (23 038$) при сравнимой стоимости самих процедур (2 316$ и 1 173$). Следовательно, ЭВК более экономична [43].

При поражениях типа *C/D* по *TASC* II, как правило, устанавливаются балоннорасширяемые или саморасширяющиеся стенты с покрытием или без, эндолюминально или субинтимально, при бифуркационных же повреждениях — по технике *“kissing”* [44, 45].

Между голометаллическими и покрытыми стентами нет различий в частоте системных осложнений и смертности [46]. Первичная проходимость стентов меньше, чем у покрытых (52,6 и 68,7% за 10 лет), а частота рестенозов соответственно больше (17,4 и 11,5% за 5 лет; 29,4 и 25,9% за 10 лет) [46]. По другим сведениям, частота рестенозов голометаллических стентов 5,6% за 1-й год, 11,9% — за 2-й и 26,5% — за 3-й. Покрытые стенты показывают лучшие результаты в случае умеренного и тяжелого кальцинирования подвздошных сосудов. Покрытые стенты малого калибра менее 8 мм также превосходят остальные по первичной проходимости.

У стент-графтов первичная и вторичная проходимость за 1 год составляет 92,3% и 100%, за 3 года — 83,9% и 100%, за 5 лет — 83,9% и 100% соответственно. По данным других авторов, она достигает величин 96,8% первичная и 96,8% вторичная за 2 года. У третьих 5-летняя первичная проходимость стент-графта была 84,1%, тогда как при БАБШ в том же центре проходимость находилась на уровне 88,3% [47]. Смертность от этих вмешательств такая же, как при БАБШ — 2,6%.

Об оптимальных результатах сообщают при применении *VIABAHN* (3-летняя первичная проходимость — 94,9%) и *Advanta* стент-графтов [48]. В то же время имплантация стента *E-Luminnex* часто (в 48% наблюдений) сопровождалась рестенозами [49].

Первичная и вторичная проходимость покрытых стентов находится на уровне 100% и 100% соответственно за 1 год; 90,6% и 95,7% соответственно за 3 года [50].

В 2009 году с целью преодоления некоторых анатомических и физиологических недостатков «целующихся» *(“kissing”)* стентов была внедрена техника покрытой эндоваскулярной реконструкции аортальной бифуркации *(CERAB)* [51, 52]. Она характеризуется более благоприятной геометрией и лучшими условиями кровотока по сравнению с «целующимися» стентами. Краткосрочные результаты *CERAB* приближаются к результатам БАБШ. *CERAB* может быть использована и в сочетании с *chimney-graft* для сохранения боковых ветвей аорты [52].

При аорто-подвздошных окклюзиях устанавливаются также цельные бифуркационные эндографты *(UBE)*, имеющие ряд преимуществ в плане защиты аортальной бифуркации и предупреждения антагонизма ветвей в дистальной аорте. *UBE* предохраняет от потенциально фатального аорто-подвздошного разрыва при сильно кальцинированных поражениях и разрешает возможные будущие эндоваскулярные вмешательства [52–56].

У определенной категории больных оптимальным решением является аорто-подвздошная эндартерэктомия. Это, во-первых, больные с эксцентричной морфологией бляшки или малым калибром сосуда, более подверженные риску разрыва сосуда или дистальной эмболизации при ЭВК. Во-вторых, больные с локальным поражением аортальной бифуркации [57, 58].

Таким образом задача хирурга состоит в том, чтобы из всего ряда предлагаемых вмешательств при аорто-подвздошных окклюзионных поражениях выбрать наиболее подходящее для конкретного больного, чтобы добиться наилучшего результата с минимальными потерями. Тем не менее, основной тренд в выборе стратегии реваскуляризации направлен в сторону ЭВК, что обосновано фактами, представленными выше.

Далее представим два клинических примера, демонстрирующих эффективность и безопасность ЭВК у пациентов пожилого возраста с выраженным коморбидным фоном и высоким риском развития осложнений после открытой хирургии.

Клинический пример 1

Пациент А., мужчина, 65 лет. 5 лет назад развился болевой синдром в правой икроножной мышце при ходьбе на дистанцию до 500 метров. В последующем «безболевое расстояние» сократилось до 100 метров. При дообследовании по данным цветного дуплексного сканирования (ЦДС) определяется окклюзия общей подвздошной (ОПА) и наружной подвздошной (НПА) артерий справа. Ввиду наличия выраженного коморбидного фона (неоднократные ишемические инсульты в анамнезе, инфаркт миокарда в анамнезе, реваскуляризация миокарда в анамнезе, диффузное атеросклеротическое поражение коронарных артерий, субкомпенсированный сахарный диабет II типа) мультидисциплинарной бригадой (сердечно-сосудистый хирург, эндоваскулярный хирург, кардиолог, анестезиолог-реаниматолог, эндокринолог) принято решение о реализации эндоваскулярной коррекции выявленного пораже-

Russian Sklifosovsky Journal of Emergency Medical Care. 2021;10(4):760–768. https://doi.org/10.23934/2223-9022-2021-10-4-760-768

ния. Пациент госпитализирован в ФГБУ «Национальный медицинский исследовательский центр им. В.А. Алмазова» для выполнения реканализации НПА и ОПА со стентированием.

Ход операции. После обработки операционного поля под местной анестезией 10,0 мл 0,25% раствора лидокаина выполнена пункция левой общей бедренной артерии (ОБА). Установлен контралатеральный интродьюсер. Выполнена ангиография: окклюзия правой НПА, ОПА (рис. 1*A*). После обработки операционного поля под местной анестезией 10,0 мл 0,25% раствора лидокаина выполнена пункция правой ОБА. Затем произведена реканализация ОПА, НПА. Выполнена баллонная ангиопластика НПА, ОПА баллонным катетером РТА *Admiral Xtreme*™ 70x80 мм фирмы *Medtronic*. В зону поражения ОПА, верхней трети НПА заведен и имплантирован стент *Boston Scientific* 8x120 мм. В зону поражения средней трети и нижней трети НПА заведен и имплантирован стент *Boston Scientific* 10x30 мм (рис. 1*B*). Постдилатация осуществлена баллонным катетером *Medtronic Admiral Xtreme* РТА 70x80 мм. При контрольной ангиографии: гемодинамически значимых стенозов нет, диссекций и затеков контрастного вещества не обнаружено, восстановлен магистральный кровоток по НПА, ОПА, оптимальный ангиографический результат. Интродьюсер из левой ПБА удален на самосшивающейся системе *AngioSeal VIP*.

Пациент выписан из стационара на 3-и сутки после вмешательства в удовлетворительном состоянии.

Клинический пример 2

Пациент Б., мужчина, 72 года. 10 лет назад появился болевой синдром в левой икроножной мышце при ходьбе на расстоянии 500 метров. На момент настоящей госпитализации дистанция безболевой ходьбы уменьшилась до 150 метров. Из анамнеза известно, что пациент имеет множественные незначимые стенозы коронарных артерий, месяц назад перенес каротидную эндартерэктомию справа. По данным ЦДС визуализированы 70% стенозы ОПА и НПА слева. Ввиду наличия мультифокального атеросклероза с риском развития неблагоприятных кардиоваскулярных событий, а также возраста пациента мультидисциплинарной бригадой (сердечно-сосудистый хирург, эндоваскулярный хирург, кардиолог, анестезиолог-реаниматолог, невролог) принято решение о реализации эндоваскулярной коррекции выявленного поражения. Пациент госпитализирован в ФГБУ «Национальный медицинский исследовательский центр им. В.А. Алмазова» для выполнения ангиопластики со стентированием НПА и ОПА слева.

Ход операции. Под местной анестезией 0,1% раствора лидокаина (10 мл) в ретроградном направлении пунктирована левая ОБА, заведен проводник *Radiofocus* 0,035", установлен интродьюсер 6*F*. Выполнена ангиография: стеноз ОПА слева 80%, стеноз НПА слева 70%. В область поражения в ОПА, НПА заведен и имплантирован саморасширяющийся стент *Protge EverFlex* 8x120 мм. Постдилатация баллонным катетером *POWERFLEX PRO* 7x80 мм. При контрольной ангиографии: область стентирования без остаточных стенозов, без диссекций, без экстравазаций. Восстановлен магистральный кровоток по ОПА, НПА.

Пациент выписан из стационара на 3-и сутки после вмешательства в удовлетворительном состоянии.

ЗАКЛЮЧЕНИЕ

Представленный обзор литературы и клинические примеры демонстрируют безопасность и эффективность эндоваскулярных технологий в лечении окклюзионно-стенотических поражений аорто-подвздошного сегмента. Преимуществами метода перед открытой хирургией является низкая травматичность, отсутствие необходимости в реабилитации больного, возможность реализации у пациентов пожилого возраста с выраженным комобридным фоном и мультифокальным атеросклерозом, отсутствие необходимости длительного пребывания в лечебном учреждении. Таким образом, интервенционная хирургия может претендовать на статус операции выбора для больных с атеросклеротическим поражением аорто-подвздошного сегмента.

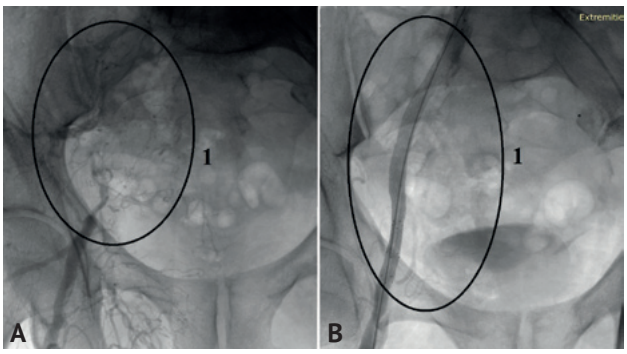

Рис. 1. Реканализация со стентированием общей и наружной подвздошных артерий пациента А. *A* — ангиография до реваскуляризации: 1 — область окклюзии общей и наружной подвздошной артерии (НПА) справа; *B* — ангиография после реваскуляризации: 1 — имплантированные стенты в общей и наружной подвзошных артериях, НПА

Fig. 1. Recanalization with stenting of the common and external iliac arteries of patient A. A — angiography before revascularization: 1 — the area of occlusion of the common and external iliac arteries (EIA) on the right; B — angiography after revascularization: 1 — implanted stents in the common and external iliac arteries, EIA

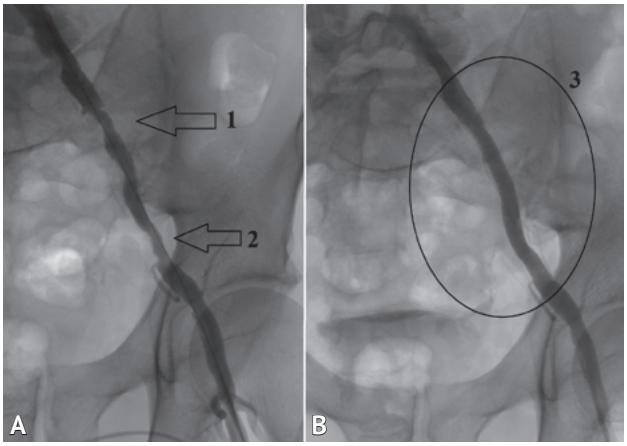

Рис. 2. Пациент Б.: ангиопластика со стентированием наружной подвздошной артерии и общей подвздошной артерии слева. *A* — ангиография до реваскуляризации: 1 — стеноз общей подвздошной артерии слева; 2 — стеноз наружной подвздошной артерии слева; *B* — ангиография после реваскуляризации: 3 — имплантированный стент в общей подвздошной артерии, наружная подвздошная артерия слева

Fig. 2. Patient B: angioplasty with stenting of the external iliac artery and the common iliac artery on the left. A — angiography before revascularization: 1 — stenosis of the common iliac artery on the left; 2 — stenosis of the external iliac artery on the left; B — angiography after revascularization: 3 — implanted stent in the common iliac artery, external iliac artery on the left

СПИСОК ИСТОЧНИКОВ

1. Kasemi H, Marino M, Dionisi CP, Di Angelo CL, Fadda GF. Seven-Year Approach Evolution of the Aortoiliac Occlusive Disease Endovascular Treatment. *Ann Vasc Surg*. 2016;30:277–285. PMID: 26370748 https://doi.org/10.1016/j.avsg.2015.07.016
2. Rutherford RB. Aortobifemoral bypass, the gold standard: technical considerations. *Semin Vasc Surg*. 1994;7(1):11–16. PMID: 8180750
3. Бурков Н.Н., Казанцев А.Н., Тарасов Р.С. Госпитальные исходы реконструктивных вмешательств на аорто-бедренном сегменте у пациентов с мультифокальным атеросклерозом. *Ангиология и сосудистая хирургия*. 2018;24(2):139–145.
4. Burke CR, Henke PK, Hernandez R, Rectenwald JE, Krishnamurthy V, Englesbe MJ, et al. A contemporary comparison of aortofemoral bypass and aortoiliac stenting in the treatment of aortoiliac occlusive disease. *Ann Vasc Surg*. 2010;24(1):4–13. PMID: 20122461 https://doi.org/10.1016/j.avsg.2009.09.005
5. Ahn S, Park KM, Kim YK, Kim JI, Moon IS, Hong KC, et al. Outcomes of endovascular treatment for TASC C and D aorto-iliac lesions. *Asian J Surg*. 2017;40(3):215–220. PMID: 26787498 https://doi.org/10.1016/j.asjsur.2015.11.006
6. Yuan L, Bao J, Zhao Z, Feng X, Lu Q, Jing Z. Endovascular therapy for long-segment atherosclerotic aortoiliac occlusion. *J Vasc Surg*. 2014;59(3):663–668. PMID: 24239521 https://doi.org/10.1016/j.jvs.2013.09.005
7. Швальб П.Г., Калинин Р.Е., Баранов С.В., Сучков И.А., Пшенников А.С. Сравнительная оценка результатов реконструктивных операций в аорто-подвздошном сегменте у больных с облитерирующим атеросклерозом артерий нижних конечностей. *Ангиология и сосудистая хирургия*. 2008;14(3):34–35.
8. Бурков Н.Н., Казанцев А.Н., Ануфриев А.И., Данилович А.И., Смирнов К.В., Лидер Р.Ю., и др. Результаты бедренно-подколенной реконструкции биологическим протезом «Кемангиопротез». *Кардиология и сердечно-сосудистая хирургия*. 2020;13(1):29–35. https://doi.org/10.17116/kardio202013011129
9. Tshomba Y, Melissano G, Apruzzi L, Baccellieri D, Negri G, Chiesa R. Open repair for aortic occlusive disease: indication, techniques, results, tips and tricks. *J Cardiovasc Surg (Torino)*. 2014;55(2 Suppl 1):57–68. PMID: 24796898
10. Бурков Н.Н., Казанцев А.Н., Тарасов Р.С., Ануфриев А.И., Барбараш Л.С. Предикторы неблагоприятных исходов реконструктивных вмешательств на аортобедренном сегменте в отдаленном периоде наблюдения. *Грудная и сердечно-сосудистая хирургия*. 2018;60(1):55–60.
11. Ghoneim B, Elsherif M, Elsharkawi M, Acharya Y, Hynes N, Tawfick W, et al. Outcomes of Unibody Bifurcated Endograft and Aortobifemoral Bypass for Aortoiliac Occlusive Disease. *Vasc Specialist Int*. 2020;36(4):216–223. PMID: 33361542 https://doi.org/10.5758/vsi.200051
12. Магомедов Ш.Г., Джуракулов Ш.Р. Сравнительный анализ результатов эндоваскулярных и открытых вмешательств при поражении артерий аорто-подвздошного сегмента. *Хирургическая практика*. 2018;34(2):28–32. https://doi.org/10.17238/issn2223-2427.2018.2.28-32
13. Бурков Н.Н., Казанцев А.Н., Тарасов Р.С., Ануфриев А.И., Барбараш Л.С. Результаты реконструктивных вмешательств на аортобедренном сегменте у пациентов с мультифокальным атеросклерозом. *Хирургия. Журнал им. Н.И. Пирогова*. 2018;(5):13–18. https://doi.org/10.17116/hirurgia2018513-18
14. Squizzato F, D'Oria M, Bozza R, Porcellato L, Grego F, Lepidi S. Propensity- Matched Comparison of Endovascular versus Open Reconstruction for TASC-II C/D AortoIliac Occlusive Disease. A Ten-Year Single-Center Experience with Self- Expanding Covered Stents. *Ann Vasc Surg*. 2021;71:84–95. PMID: 32927036 https://doi.org/10.1016/j.avsg.2020.08.139
15. Reijnen MM. Update on covered endovascular reconstruction of the aortic bifurcation. *Vascular*. 2020;28(3):225–232. PMID: 31896301 https://doi.org/10.1177/1708538119896197
16. Sixt S, Krankenberg H, Möhrle C, Kaspar M, Tübler T, Rastan A, et al. Endovascular treatment for extensive aortoiliac artery reconstruction: a single-center experience based on 1712 interventions. *J Endovasc Ther*. 2013;20(1):64–73. PMID: 23391085 https://doi.org/10.1583/12-4014.1
17. Затевахин И.И., Шиповский В.Н., Магомедов Ш.Г., Джуракулов Ш.Р. Результаты эндоваскулярного лечения атеросклеротических поражений подвздошных артерий. *Диагностическая и интервенционная радиология*. 2010;4(2):29–37.
18. Müller AM, Langwieser N, Bradaric C, Haller B, Fusaro M, Ott I, et al. Endovascular Treatment for Steno-Occlusive Iliac Artery Disease: Safety and Long-Term Outcome. *Angiology*. 2018;69(4):308–315. PMID: 28747061 https://doi.org/10.1177/0003319717720052
19. Norgren L, Hiatt WR, Dormandy JA, Nehler MR, Harris KA, Fowkes FG; TASC II Working Group, et al. Inter-Society Consensus for the Management of Peripheral Arterial Disease (TASC II). *Eur J Vasc Endovasc Surg*. 2007;33 Suppl 1:S1–75. PMID: 17140820 https://doi.org/10.1016/j.ejvs.2006.09.024
20. РекомендацииЕОК/ЕОСХ по диагностике и лечению заболеваний периферических артерий 2017. Российский кардиологический журнал. 2018;23(8):201–203. https://doi.org/10.15829/1560-4071-2018-8-164-221
21. Indes JE, Pfaff MJ, Farrokhyar F, Brown H, Hashim P, Cheung K, et al. Clinical outcomes of 5358 patients undergoing direct open bypass or endovascular treatment for aortoiliac occlusive disease: a systematic review and meta-analysis. *J Endovasc Ther*. 2013;20(4):443–455. PMID: 23914850 https://doi.org/10.1583/13-4242.1
22. Grimme FA, Goverde PC, Verbruggen PJ, Zeebregts CJ, Reijnen MM. Editor's choice–first results of the covered endovascular reconstruction of the aortic bifurcation (CERAB) technique for aortoiliac occlusive disease. *Eur J Vasc Endovasc Surg*. 2015;50(5):638–647. PMID: 26343310 https://doi.org/10.1016/j.ejvs.2015.06.112
23. Dake MD, Ansel GM, Jaff MR, Ohki T, Saxon RR, Smouse HB, et al. Durable clinical effectiveness with paclitaxel-eluting stents in the femoropopliteal artery: 5-year results of the Zilver PTX randomized trial. *Circulation*. 2016;133(15):1472–1483. PMID: 26969758 https://doi.org/10.1161/CIRCULATIONAHA.115.016900
24. Anderson JL, Antman EM, Harold JG, Jessup M, O'Gara PT, Pinto FJ, et al. Clinical practice guidelines on perioperative cardiovascular evaluation: collaborative efforts among the ACC, AHA, and ESC. *Circulation*. 2014;130(24):2213–2214. PMID: 25085963 https://doi.org/10.1161/CIR.0000000000000103
25. Murphy TP, Cutlip DE, Regensteiner JG, Mohler ER, Cohen DJ, Reynolds MR, et al. Supervised exercise versus primary stenting for claudication resulting from aortoiliac peripheral artery disease: six-month outcomes from the Claudication: Exercise Versus Endoluminal Revascularization (CLEVER) study. *Circulation*. 2012;125(1):130–139. PMID: 22090168 https://doi.org/10.1161/CIRCULATIONAHA.111.075770
26. Национальные рекомендации по диагностике и лечению заболеваний артерий нижних конечностей 2019. Москва, 2019. URL: http://www.angiolsurgery.org/library/recommendations/2019/recommendations_LLA_2019.pdf [Дата обращения 22 ноября 2021 г.]
27. Dellehunt RE, Manna B. Aortofemoral Bypass. 2021 Feb 20. In: StatPearls [Internet]. Treasure Island (FL): StatPearls Publishing; 2021 Jan. PMID: 31194468. Bookshelf ID: NBK542328
28. Katsuki T, Yamaji K, Hiramori S, Tomoi Y, Soga Y, Ando K. Ten-year clinical outcomes for patients undergoing lower extremity endovascular interventions. *J Vasc Surg*. 2020;72(5):1626–1635.e3. PMID: 32278575 https://doi.org/10.1016/j.jvs.2020.02.026
29. Premaratne S, Newman J, Hobbs S, Garnham A, Wall M. Meta-analysis of direct surgical versus endovascular revascularization for aortoiliac occlusive disease. *J Vasc Surg*. 2020;72(2):726–737. PMID: 32171442 https://doi.org/10.1016/j.jvs.2019.12.035
30. DeCarlo C, Boitano LT, Schwartz SI, Lancaster RT, Conrad MF, Eagleton MJ, et al. Laparotomy- and groin-associated complications are common after aortofemoral bypass and contribute to reintervention. *J Vasc Surg*. 2020;72(6):1976–1986. PMID: 32284209 https://doi.org/10.1016/j.jvs.2019.09.067
31. Mayor J, Branco BC, Chung J, Montero-Baker MF, Kougias P, Mills JL Sr, et al. Outcome Comparison between Open and Endovascular Management of TASC II D Aortoiliac Occlusive Disease. *Ann Vasc Surg*. 2019;61:65–71.e3. PMID: 31394230 https://doi.org/10.1016/j.avsg.2019.06.005
32. Yamauchi Y, Takahara M, Iida O, Shintani Y, Sugano T, Yamamoto Y, et al.; OMOTENASHI investigators. Independent predictors of loss of primary patency at 1 year after aortoiliac stent implantation. *Heart Vessels*. 2020;35(5):614–619. PMID: 31642981 https://doi.org/10.1007/s00380-019-01524-9
33. Nanto K, Iida O, Fujihara M, Yokoi Y, Tomoi Y, Soga Y, et al. Five- Year Patency and its Predictors after Endovascular Therapy for Aortoiliac Occlusive Disease. *J Atheroscler Thromb*. 2019;26(11):989–996. PMID: 30996200 https://doi.org/10.5551/jat.45617
34. Piffaretti G, Fargion AT, Dorigo W, Pulli R, Gattuso A, Bush RL, et al.; ILIACS Registry Group. Outcomes from the Multicenter Italian Registry on Primary Endovascular Treatment of Aortoiliac Occlusive Disease. *J Endovasc Ther*. 2019;26(5):623–632. PMID: 31331235 https://doi.org/10.1177/1526602819863081
35. Quan C, Kim DH, Jung HJ, Lee SS. Comparison of results between kissing stent and aortic bifurcated bypass in aortoiliac occlusive disease. *Asian J Surg*. 2020;43(1):186–192. PMID: 30852072 https://doi.org/10.1016/j.asjsur.2019.02.002
36. Zhang B, Niu G, Yan Z, Zou Y, Tong X, Yang M. Midterm outcomes of endovascular treatment with bare metal stents for Leriche syndrome patients. *Interact Cardiovasc Thorac Surg*. 2021;32(1):83–88. PMID: 33221834 https://doi.org/10.1093/icvts/ivaa223
37. Tshomba Y, Melissano G, Apruzzi L, Baccellieri D, Negri G, Chiesa R. Open repair for aortic occlusive disease: indication, techniques, results, tips and tricks. *J Cardiovasc Surg (Torino)*. 2014;55(2 Suppl 1):57–68. PMID: 24796898
38. Bracale UM, Giribono AM, Spinelli D, Del Guercio L, Pipitò N, Ferrara D, et al. Long-term Results of Endovascular Treatment of TASC C and D Aortoiliac Occlusive Disease with Expanded Polytetrafluoroethylene Stent Graft. *Ann Vasc Surg*. 2019;56:254–260. PMID: 30339903 https://doi.org/10.1016/j.avsg.2018.07.060

39. Liang HL, Li MF, Hsiao CC, Wu CJ, Wu TH. Endovascular management of aorto- iliac occlusive disease (Leriche syndrome). *J Formos Med Assoc*. 2021;120(7):1485–1492. PMID: 33189506 https://doi.org/10.1016/j.jfma.2020.10.033
40. Pomozi E, Lengyel B, Osztrogonácz P, Nguyen DT, Szeberin Z. Long-term analysis of the results of aorto-bifemoral bypass surgery for diffuse aorto-biiliac occlusive disease. *Orv Hetil*. 2021;162(3):99–105. Hungarian. PMID: 33459610 https://doi.org/10.1556/650.2021.31970
41. Gabel JA, Kiang SC, Abou-Zamzam AM Jr, Oyoyo UE, Teruya TH, Tomihama RT. Trans-Atlantic Inter-Society Consensus Class D Aortoiliac Lesions: A Comparison of Endovascular and Open Surgical Outcomes. *AJR Am J Roentgenol*. 2019;213(3):696–701. PMID: 31120778 https://doi.org/10.2214/AJR.18.20918
42. Zanabili Al-Sibbai AA, Camblor Santervás LA, Álvarez Marcos F, Rivas Domínguez M, Del Castro Madrazo JA, Llaneza Coto JM, et al. Midterm Results of Endovascular Treatment for Complete Iliac Axis Occlusions Using Covered Stents. *Ann Vasc Surg*. 2020;63:241–249. PMID: 31626933 https://doi.org/10.1016/j.avsg.2019.07.024
43. Cheng M, Lavi P, Tran-McCaslin M, Chun L, Lew W, Patel K. Aortoiliac Endarterectomy: A Useful Tool in Modern Vascular Practice. *Ann Vasc Surg*. 2020;68:572.e5–572.e7. PMID: 32445884 https://doi.org/10.1016/j.avsg.2020.04.077
44. Shen CY, Liu YF, Li QL, Zhang YB, Jiao Y, Krokidis ME, et al. Open and Endovascular Treatment of Trans-Atlantic Inter-Society Consensus II D Aortoiliac Occlusive Lesions: What Determines the Rate of Restenosis? *Chin Med J (Engl)*. 2015;128(22):3035–3042. PMID: 26608983 https://doi.org/10.4103/0366-6999.169053
45. Jia X, Guo W, Liu XP, Xiong J, Ma XH, Zhang HP, et al. The mid-term and long-term results of endovascular treatment of C/D aorto-iliac artery occlusive disease. Zhonghua Yi Xue Za Zhi. 2020;100(29):2273-2277. *Chinese*. PMID: 32746597 https://doi.org/10.3760/cma.j.cn112137-20200211-00251
46. Van Haren RM, Goldstein LJ, Velazquez OC, Karmacharya J, Bornak A. Endovascular treatment of TransAtlantic Inter-Society Consensus D aortoiliac occlusive disease using unibody bifurcated endografts. *J Vasc Surg*. 2017;65(2):398–405. PMID: 27765483 https://doi.org/10.1016/j.jvs.2016.08.084
47. Pereira-Macedo J, Machado N, Pereira-Neves A, Ferreira V, Oliveira-Pinto J, Dias-Neto M, et al. Myocardial injury after aortoiliac revascularization for extensive disease: A survival analysis. *Turk Gogus Kalp Damar Cerrahisi Derg*. 2020;28(3):426–434. PMID: 32953204 https://doi.org/10.5606/tgkdc.dergisi.2020.20100 eCollection 2020 Jul.
48. Rigatelli G, Zuin M, Dell'Avvocata F, Nanjundappa A, Daggubati R, Nguyen T. Non-invasive Evaluation of Fluid Dynamic of Aortoiliac Atherosclerotic Disease: Impact of Bifurcation Angle and Different Stent Configurations. *J Transl Int Med*. 2018;6(3):138–145. PMID: 30425950 https://doi.org/10.2478/jtim-2018-0020 eCollection 2018 Sep.
49. Папоян С.А., Щеголев А.А., Громов Д.Г., Квицаридзе Б.А., Сазонов М.Ю., Гавриленко А.В. Результаты эндоваскулярного лечения больных с поражениями аорто-подвздошного сегмента типов C и D по классификации TASC II. *Ангиология и сосудистая хирургия*. 2016;22(3):75-59.
50. Reijnen MM. Update on covered endovascular reconstruction of the aortic bifurcation. *Vascular*. 2020;28(3):225–232. PMID: 31896301 https://doi.org/10.1177/1708538119896197
51. Ghoneim B, Elsherif M, Elsharkawi M, Acharya Y, Hynes N, Tawfick W, et al. Outcomes of Unibody Bifurcated Endograft and Aortobifemoral Bypass for Aortoiliac Occlusive Disease. *Vasc Specialist Int*. 2020;36(4):216–223. PMID: 33361542 https://doi.org/10.5758/vsi.200051
52. Ahn S, Park KM, Kim YK, Kim JI, Moon IS, Hong KC, et al. Outcomes of endovascular treatment for TASC C and D aorto-iliac lesions. *Asian J Surg*. 2017;40(3):215–220. PMID: 26787498 https://doi.org/10.1016/j.asjsur.2015.11.006
53. Yuan L, Bao J, Zhao Z, Feng X, Lu Q, Jing Z. Endovascular therapy for long- segment atherosclerotic aortoiliac occlusion. *J Vasc Surg*. 2014;59(3):663–668. PMID: 24239521 https://doi.org/10.1016/j.jvs.2013.09.005
54. Balzer KM, Weis-Müller BT. Results of open vascular surgical therapy in chronic peripheral arterial disease. *Vasa*. 2011;40(5):359–367. PMID: 21948778 https://doi.org/10.1024/0301-1526/a000132
55. Ruggiero NJ 2nd, Jaff MR. The current management of aortic, common iliac, and external iliac artery disease: basic data underlying clinical decision making. *Ann Vasc Surg*. 2011;25(7):990–1003. PMID: 21784611 https://doi.org/10.1016/j.avsg.2011.05.003
56. Oertli D, Waibel P. Die Thrombendarterectomy in aorto-iliac occlusive disease. *Schweiz Med Wochenschr*. 1995;125(22):1075–1081. German. PMID: 7784869
57. Harris RA, Hardman DT, Fisher C, Lane R, Appleberg M. Aortic reconstructive surgery for limb ischaemia: immediate and long-term follow-up to provide a standard for endovascular procedures. *Cardiovasc Surg*. 1998;6(3):256–261. PMID: 9705097 https://doi.org/10.1016/s0967-2109(97)00150-6
58. Squizzato F, D'Oria M, Bozza R, Porcellato L, Grego F, Lepidi S. Propensity- Matched Comparison of Endovascular versus Open Reconstruction for TASC-II C/D AortoIliac Occlusive Disease. A Ten-Year Single-Center Experience with Self- Expanding Covered Stents. *Ann Vasc Surg*. 2021;71:84–95. PMID: 32927036 https://doi.org/10.1016/j.avsg.2020.08.139

REFERENCES

1. Kasemi H, Marino M, Dionisi CP, Di Angelo CL, Fadda GF. Seven-Year Approach Evolution of the Aortoiliac Occlusive Disease Endovascular Treatment. *Ann Vasc Surg*. 2016;30:277–285. PMID: 26370748 https://doi.org/10.1016/j.avsg.2015.07.016
2. Rutherford RB. Aortobifemoral bypass, the gold standard: technical considerations. *Semin Vasc Surg*. 1994;7(1):11–16. PMID: 8180750
3. Burkov NN, Kazantsev AN, Tarasov RS. In-Hospital Outcomes of Reconstructive Interventions on the Aortofemoral Segment in Patients with Multifocal Atherosclerosis. *Angiology and Vascular Surgery*. 2018;24(2):139–145. (in Russ.)
4. Burke CR, Henke PK, Hernandez R, Rectenwald JE, Krishnamurthy V, Englesbe MJ, et al. A contemporary comparison of aortofemoral bypass and aortoiliac stenting in the treatment of aortoiliac occlusive disease. *Ann Vasc Surg*. 2010;24(1):4–13. PMID: 20122461 https://doi.org/10.1016/j.avsg.2009.09.005
5. Ahn S, Park KM, Kim YK, Kim JI, Moon IS, Hong KC, et al. Outcomes of endovascular treatment for TASC C and D aorto-iliac lesions. *Asian J Surg*. 2017;40(3):215–220. PMID: 26787498 https://doi.org/10.1016/j.asjsur.2015.11.006
6. Yuan L, Bao J, Zhao Z, Feng X, Lu Q, Jing Z. Endovascular therapy for long-segment atherosclerotic aortoiliac occlusion. *J Vasc Surg*. 2014;59(3):663–668. PMID: 24239521 https://doi.org/10.1016/j.jvs.2013.09.005
7. Shval'b PG, Kalinin RE, Baranov SV, Suchkov IA, Pshennikov AS. Sravnitel'naya otsenka rezul'tatov rekonstruktivnykh operatsiy v aorto-podvzdoshnom segmente u bol'nykh s obliteriruyushchim aterosklerozom arteriy nizhnikh konechnostey. *Angiology and Vascular Surgery*. 2008;14(3):34–35. (in Russ.).
8. Burkov NN, Kazantsev AN, Anufriev AI, Danilovich AI, Smirnov KV, Lider RYu, et al. Femoropopliteal Reconstruction with "Kemangioprotez" Biological Prosthesis. *Russian Journal of Cardiology and Cardiovascular Surgery*. 2020;13(1):29–35. (in Russ.) https://doi.org/10.17116/kardio202013011129
9. Tshomba Y, Melissano G, Apruzzi L, Baccellieri D, Negri G, Chiesa R. Open repair for aortic occlusive disease: indication, techniques, results, tips and tricks. *J Cardiovasc Surg (Torino)*. 2014;55(2 Suppl 1):57–68. PMID: 24796898
10. Burkov NN, Kazantsev AN, Tarasov RS, Anufriev AI, Barbarash LS. Predictors of Adverse Reasons of Reconstructive Interventions on the Aorto-Femoral Segment in a Remote Period of Observation. *Russian Journal of Thoracic and Cardiovascular Surgery*. 2018;60(1):55–60. (in Russ.)
11. Ghoneim B, Elsherif M, Elsharkawi M, Acharya Y, Hynes N, Tawfick W, et al. Outcomes of Unibody Bifurcated Endograft and Aortobifemoral Bypass for Aortoiliac Occlusive Disease. *Vasc Specialist Int*. 2020;36(4):216–223. PMID: 33361542 https://doi.org/10.5758/vsi.200051
12. Magomedov SG, Djurakulov SR. Comparative Analysis of the Results of Endovascular and Open Interventions in the Defeat of Arteries Aorta-Iliac Segment. *Surgical practice*. 2018;(2):28–32. (in Russ.) https://doi.org/10.17238/issn2223-2427.2018.2.28-32
13. Burkov NN, Kazantsev AN, Tarasov RS, Anufriev AI, Barbarash LS. Five-Year Outcomes of Aorto-Femoral Vascular Reconstructions in Patients with Multifocal Atherosclerosis. *Pirogov Russian Journal of Surgery*. 2018;(5):13–18. (In Russ.). https://doi.org/10.17116/hirurgia2018513-18
14. Squizzato F, D'Oria M, Bozza R, Porcellato L, Grego F, Lepidi S. Propensity- Matched Comparison of Endovascular versus Open Reconstruction for TASC-II C/D AortoIliac Occlusive Disease. A Ten-Year Single-Center Experience with Self- Expanding Covered Stents. *Ann Vasc Surg*. 2021;71:84–95. PMID: 32927036 https://doi.org/10.1016/j.avsg.2020.08.139
15. Reijnen MM. Update on covered endovascular reconstruction of the aortic bifurcation. *Vascular*. 2020;28(3):225–232. PMID: 31896301 https://doi.org/10.1177/1708538119896197
16. Sixt S, Krankenberg H, Möhrle C, Kaspar M, Tübler T, Rastan A, et al. Endovascular treatment for extensive aortoiliac artery reconstruction: a single-center experience based on 1712 interventions. *J Endovasc Ther*. 2013;20(1):64–73. PMID: 23391085 https://doi.org/10.1583/12-4014.1
17. Zatevakhin II, Shipovskiy VN, Magomedov SG, Dzhurakulov SR. Endovascular treatment for iliac arteries atherosclerotic lesions. *Journal Diagnostic & interventional radiology*. 2010;4(2):29–37. (In Russ.)
18. Müller AM, Langwieser N, Bradaric C, Haller B, Fusaro M, Ott I, et al. Endovascular Treatment for Steno-Occlusive Iliac Artery Disease: Safety and Long-Term Outcome. *Angiology*. 2018;69(4):308–315. PMID: 28747061 https://doi.org/10.1177/0003319717720052

19. Norgren L, Hiatt WR, Dormandy JA, Nehler MR, Harris KA, Fowkes FG; TASC II Working Group, et al. Inter-Society Consensus for the Management of Peripheral Arterial Disease (TASC II). *Eur J Vasc Endovasc Surg*. 2007;33 Suppl 1:S1–75. PMID: 17140820 https://doi.org/10.1016/j.ejvs.2006.09.024
20. 2017 ESC Guidelines on the Diagnosis and Treatment of Peripheral Arterial Diseases, in Collaboration with the European Society for Vascular Surgery (ESVS). *Russian Journal of Cardiology*. 2018;(8):164–221. (in Russ.) https://doi.org/10.15829/1560-4071-2018-8-164-221
21. Indes JE, Pfaff MJ, Farrokhyar F, Brown H, Hashim P, Cheung K, et al. Clinical outcomes of 5358 patients undergoing direct open bypass or endovascular treatment for aortoiliac occlusive disease: a systematic review and meta-analysis. *J Endovasc Ther*. 2013;20(4):443–455. PMID: 23914850 https://doi.org/10.1583/13-4242.1
22. Grimme FA, Goverde PC, Verbruggen PJ, Zeebregts CJ, Reijnen MM. Editor's choice–first results of the covered endovascular reconstruction of the aortic bifurcation (CERAB) technique for aortoiliac occlusive disease. *Eur J Vasc Endovasc Surg*. 2015;50(5):638–647. PMID: 26343310 https://doi.org/10.1016/j.ejvs.2015.06.112
23. Dake MD, Ansel GM, Jaff MR, Ohki T, Saxon RR, Smouse HB, et al. Durable clinical effectiveness with paclitaxel-eluting stents in the femoropopliteal artery: 5-year results of the Zilver PTX randomized trial. *Circulation*. 2016;133(15):1472–1483. PMID: 26969758 https://doi.org/10.1161/CIRCULATIONAHA.115.016900
24. Anderson JL, Antman EM, Harold JG, Jessup M, O'Gara PT, Pinto FJ, et al. Clinical practice guidelines on perioperative cardiovascular evaluation: collaborative efforts among the ACC, AHA, and ESC. *Circulation*. 2014;130(24):2213–2214. PMID: 25085963 https://doi.org/10.1161/CIR.0000000000000103
25. Murphy TP, Cutlip DE, Regensteiner JG, Mohler ER, Cohen DJ, Reynolds MR, et al. Supervised exercise versus primary stenting for claudication resulting from aortoiliac peripheral artery disease: six-month outcomes from the Claudication: Exercise Versus Endoluminal Revascularization (CLEVER) study. *Circulation*. 2012;125(1):130–139. PMID: 22090168 https://doi.org/10.1161/CIRCULATIONAHA.111.075770
26. Natsional'nye rekomendatsii po diagnostike i lecheniyu zabolevaniy arteriy nizhnikh konechnostey 2019. Moscow, 2019. Available at: http://www.angiolsurgery.org/library/recommendations/2019/recommendations_LLA_2019.pdf [Accessed Nov 22, 2021]
27. Dellehunt RE, Manna B. Aortofemoral Bypass. 2021 Feb 20. In: StatPearls [Internet]. Treasure Island (FL): StatPearls Publishing; 2021 Jan. PMID: 31194468. Bookshelf ID: NBK542328
28. Katsuki T, Yamaji K, Hiramori S, Tomoi Y, Soga Y, Ando K. Ten-year clinical outcomes for patients undergoing lower extremity endovascular interventions. *J Vasc Surg*. 2020;72(5):1626–1635.e3. PMID: 32278575 https://doi.org/10.1016/j.jvs.2020.02.026
29. Premaratne S, Newman J, Hobbs S, Garnham A, Wall M. Meta-analysis of direct surgical versus endovascular revascularization for aortoiliac occlusive disease. *J Vasc Surg*. 2020;72(2):726–737. PMID: 32171442 https://doi.org/10.1016/j.jvs.2019.12.035
30. DeCarlo C, Boitano LT, Schwartz SI, Lancaster RT, Conrad MF, Eagleton MJ, et al. Laparotomy- and groin-associated complications are common after aortofemoral bypass and contribute to reintervention. *J Vasc Surg*. 2020;72(6):1976–1986. PMID: 32284209 https://doi.org/10.1016/j.jvs.2019.09.067
31. Mayor J, Branco BC, Chung J, Montero-Baker MF, Kougias P, Mills JL Sr, et al. Outcome Comparison between Open and Endovascular Management of TASC II D Aortoiliac Occlusive Disease. *Ann Vasc Surg*. 2019;61:65–71.e3. PMID: 31394230 https://doi.org/10.1016/j.avsg.2019.06.005
32. Yamauchi Y, Takahara M, Iida O, Shintani Y, Sugano T, Yamamoto Y, et al.; OMOTENASHI investigators. Independent predictors of loss of primary patency at 1 year after aortoiliac stent implantation. *Heart Vessels*. 2020;35(5):614–619. PMID: 31642981 https://doi.org/10.1007/s00380-019-01524-9
33. Nanto K, Iida O, Fujihara M, Yokoi Y, Tomoi Y, Soga Y, et al. Five- Year Patency and its Predictors after Endovascular Therapy for Aortoiliac Occlusive Disease. *J Atheroscler Thromb*. 2019;26(11):989–996. PMID: 30996200 https://doi.org/10.5551/jat.45617
34. Piffaretti G, Fargion AT, Dorigo W, Pulli R, Gattuso A, Bush RL, et al.; ILIACS Registry Group. Outcomes from the Multicenter Italian Registry on Primary Endovascular Treatment of Aortoiliac Occlusive Disease. *J Endovasc Ther*. 2019;26(5):623–632. PMID: 31331235 https://doi.org/10.1177/1526602819863081
35. Quan C, Kim DH, Jung HJ, Lee SS. Comparison of results between kissing stent and aortic bifurcated bypass in aortoiliac occlusive disease. *Asian J Surg*. 2020;43(1):186–192. PMID: 30852072 https://doi.org/10.1016/j.asjsur.2019.02.002
36. Zhang B, Niu G, Yan Z, Zou Y, Tong X, Yang M. Midterm outcomes of endovascular treatment with bare metal stents for Leriche syndrome patients. *Interact Cardiovasc Thorac Surg*. 2021;32(1):83–88. PMID: 33221834 https://doi.org/10.1093/icvts/ivaa223
37. Tshomba Y, Melissano G, Apruzzi L, Baccellieri D, Negri G, Chiesa R. Open repair for aortic occlusive disease: indication, techniques, results, tips and tricks. *J Cardiovasc Surg (Torino)*. 2014;55(2 Suppl 1):57–68. PMID: 24796898
38. Bracale UM, Giribono AM, Spinelli D, Del Guercio L, Pipitò N, Ferrara D, et al. Long-term Results of Endovascular Treatment of TASC C and D Aortoiliac Occlusive Disease with Expanded Polytetrafluoroethylene Stent Graft. *Ann Vasc Surg*. 2019;56:254–260. PMID: 30339903 https://doi.org/10.1016/j.avsg.2018.07.060
39. Liang HL, Li MF, Hsiao CC, Wu CJ, Wu TH. Endovascular management of aorto- iliac occlusive disease (Leriche syndrome). *J Formos Med Assoc*. 2021;120(7):1485–1492. PMID: 33189506 https://doi.org/10.1016/j.jfma.2020.10.033
40. Pomozi E, Lengyel B, Osztrogonácz P, Nguyen DT, Szeberin Z. Long-term analysis of the results of aorto-bifemoral bypass surgery for diffuse aorto-biiliac occlusive disease. *Orv Hetil*. 2021;162(3):99–105. Hungarian. PMID: 33459610 https://doi.org/10.1556/650.2021.31970
41. Gabel JA, Kiang SC, Abou-Zamzam AM Jr, Oyoyo UE, Teruya TH, Tomihama RT. Trans-Atlantic Inter-Society Consensus Class D Aortoiliac Lesions: A Comparison of Endovascular and Open Surgical Outcomes. *AJR Am J Roentgenol*. 2019;213(3):696–701. PMID: 31120778 https://doi.org/10.2214/AJR.18.20918
42. Zanabili Al-Sibbai AA, Camblor Santervás LA, Álvarez Marcos F, Rivas Domínguez M, Del Castro Madrazo JA, Llaneza Coto JM, et al. Midterm Results of Endovascular Treatment for Complete Iliac Axis Occlusions Using Covered Stents. *Ann Vasc Surg*. 2020;63:241–249. PMID: 31626933 https://doi.org/10.1016/j.avsg.2019.07.024
43. Cheng M, Lavi P, Tran-McCaslin M, Chun L, Lew W, Patel K. Aortoiliac Endarterectomy: A Useful Tool in Modern Vascular Practice. *Ann Vasc Surg*. 2020;68:572.e5–572.e7. PMID: 32445884 https://doi.org/10.1016/j.avsg.2020.04.077
44. Shen CY, Liu YF, Li QL, Zhang YB, Jiao Y, Krokidis ME, et al. Open and Endovascular Treatment of Trans-Atlantic Inter-Society Consensus II D Aortoiliac Occlusive Lesions: What Determines the Rate of Restenosis? *Chin Med J (Engl)*. 2015;128(22):3035–3042. PMID: 26608983 https://doi.org/10.4103/0366-6999.169053
45. Jia X, Guo W, Liu XP, Xiong J, Ma XH, Zhang HP, et al. The mid-term and long-term results of endovascular treatment of C/D aorto-iliac artery occlusive disease. *Zhonghua Yi Xue Za Zhi*. 2020;100(29):2273–2277. Chinese. PMID: 32746597 https://doi.org/10.3760/cma.j.cn112137-20200211-00251
46. Van Haren RM, Goldstein LJ, Velazquez OC, Karmacharya J, Bornak A. Endovascular treatment of TransAtlantic Inter-Society Consensus D aortoiliac occlusive disease using unibody bifurcated endografts. *J Vasc Surg*. 2017;65(2):398–405. PMID: 27765483 https://doi.org/10.1016/j.jvs.2016.08.084
47. Pereira-Macedo J, Machado N, Pereira-Neves A, Ferreira V, Oliveira-Pinto J, Dias-Neto M, et al. Myocardial injury after aortoiliac revascularization for extensive disease: A survival analysis. *Turk Gogus Kalp Damar Cerrahisi Derg*. 2020;28(3):426–434. PMID: 32953204 https://doi.org/10.5606/tgkdc.dergisi.2020.20100 eCollection 2020 Jul.
48. Rigatelli G, Zuin M, Dell'Avvocata F, Nanjundappa A, Daggubati R, Nguyen T. Non-invasive Evaluation of Fluid Dynamic of Aortoiliac Atherosclerotic Disease: Impact of Bifurcation Angle and Different Stent Configurations. *J Transl Int Med*. 2018;6(3):138–145. PMID: 30425950 https://doi.org/10.2478/jtim-2018-0020 eCollection 2018 Sep.
49. Papoyan SA, Shchegolev AA, Gromov DG, Kvitsaridze BA, Sazonov MYu, Gavrilenko AV. Results of Endovascular Treatment of Patients With Type C and D Lesions of the Aortoiliac Segment According to the TASC II Classification. *Angiology and Vascular Surgery*. 2016;22(3):75–59. PMID: 27626253 (in Russ.)
50. Reijnen MM. Update on covered endovascular reconstruction of the aortic bifurcation. *Vascular*. 2020;28(3):225–232. PMID: 31896301 https://doi.org/10.1177/1708538119896197
51. Ghoneim B, Elsherif M, Elsharkawi M, Acharya Y, Hynes N, Tawfick W, et al. Outcomes of Unibody Bifurcated Endograft and Aortobifemoral Bypass for Aortoiliac Occlusive Disease. *Vasc Specialist Int*. 2020;36(4):216–223. PMID: 33361542 https://doi.org/10.5758/vsi.200051
52. Ahn S, Park KM, Kim YK, Kim JI, Moon IS, Hong KC, et al. Outcomes of endovascular treatment for TASC C and D aorto-iliac lesions. *Asian J Surg*. 2017;40(3):215–220. PMID: 26787498 https://doi.org/10.1016/j.asjsur.2015.11.006
53. Yuan L, Bao J, Zhao Z, Feng X, Lu Q, Jing Z. Endovascular therapy for long- segment atherosclerotic aortoiliac occlusion. *J Vasc Surg*. 2014;59(3):663–668. PMID: 24239521 https://doi.org/10.1016/j.jvs.2013.09.005
54. Balzer KM, Weis-Müller BT. Results of open vascular surgical therapy in chronic peripheral arterial disease. *Vasa*. 2011;40(5):359–367. PMID: 21948778 https://doi.org/10.1024/0301-1526/a000132
55. Ruggiero NJ 2nd, Jaff MR. The current management of aortic, common iliac, and external iliac artery disease: basic data underlying clinical decision making. *Ann Vasc Surg*. 2011;25(7):990–1003. PMID: 21784611 https://doi.org/10.1016/j.avsg.2011.05.003
56. Oertli D, Waibel P. Die Thrombendarterectomy in aorto-iliac occlusive disease. *Schweiz Med Wochenschr*. 1995;125(22):1075–1081. German. PMID: 7784869
57. Harris RA, Hardman DT, Fisher C, Lane R, Appleberg M. Aortic reconstructive surgery for limb ischaemia: immediate and long-term

follow-up to provide a standard for endovascular procedures. *Cardiovasc Surg.* 1998;6(3):256–261. PMID: 9705097 https://doi.org/10.1016/s0967-2109(97)00150-6
58. Squizzato F, D'Oria M, Bozza R, Porcellato L, Grego F, Lepidi S. Propensity- Matched Comparison of Endovascular versus Open Reconstruction for TASC-II C/D AortoIliac Occlusive Disease. A Ten-Year Single-Center Experience with Self- Expanding Covered Stents. *Ann Vasc Surg.* 2021;71:84–95. PMID: 32927036 https://doi.org/10.1016/j.avsg.2020.08.139

ИНФОРМАЦИЯ ОБ АВТОРАХ

Чернявский Михаил Александрович доктор медицинских наук, руководитель научно-исследовательского отдела сосудистой и интервенционной хирургии ФГБУ «НМИЦ им. В.А. Алмазова»;
http://orcid.org/0000-0003-1214-0150, GibridSSH2@yandex.ru;
30%: написание статьи, утверждение окончательной версии

Неверов Виталий Александрович аспирант кафедры сердечно-сосудистой хирургии ФГБУ «НМИЦ им. В.А. Алмазова»;
http://orcid.org/0000-0003-1422-6484, neverov-vit@mail.ru;
25%: написание статьи, утверждение окончательной версии

Сусанин Николай Викторович младший научный сотрудник отдела сосудистой и интервенционной хирургии ФГБУ «НМИЦ им. В.А. Алмазова»;
http://orcid.org/0000-0002-8374-1503, nikolay1994.flash@gmail.com;
15%: редактирование статьи, утверждение окончательной версии

Соловьев Виталий Алексеевич ординатор по специальности «сердечно-сосудистая хирургия» ФГБУ «НМИЦ им. В.А. Алмазова»;
http://orcid.org/0000-0003-1631-2423, vitalick.solovyov@yandex.ru;
11%: редактирование статьи, утверждение окончательной версии

Белова Юлия Константиновна ординатор по специальности «сердечно-сосудистая хирургия» ФГБУ «НМИЦ им. В.А. Алмазова»;
http://orcid.org/0000-0001-5799-7778, ybel96@bk.ru;
10%: написание статьи, утверждение окончательной версии

Казанцев Антон Николаевич эндоваскулярный хирург 3-го хирургического отделения СПб ГБУЗ «Городская Александровская больница»;
http://orcid.org/0000-0002-1115-609X, dr.antonio.kazantsev@mail.ru;
9%: концепция и дизайн, утверждение окончательной версии

Авторы заявляют об отсутствии конфликта интересов

Revascularization in Lesion of Arteries of the Aortoiliac Arterial Segment. Literature Review and Clinical Examples

M.A. Chernyavsky[1] ✉, V.A. Neverov[1], N.V. Susanin[1], V.A. Soloviev[1], Yu.K. Belova[1], A.N. Kazantsev[2]

Research Department of Vascular and Interventional Surgery
[1] V.A. Almazov National Medical Research Center
2 Akkuratova St., St. Petersburg 197341, Russian Federation
[2] St. Petersburg City Aleksandrovskaya Hospital
4 Solidarnosti St., St. Petersburg 193312, Russian Federation

✉ **Contacts:** Mikhail A. Chernyavsky, Doctor of Medical Sciences, Head of the Research Department of Vascular and Interventional Surgery, V.A. Almazov National Medical Research Center. Email: GibridSSH2@yandex.ru

ABSTRACT This article reports the main issues concerning the tactics of choosing the treatment of patients with occlusive-stenotic lesions of the aortoiliac segment. The key issues of the current Russian, European and American recommendations for revascularization of the peripheral vessels are demonstrated. Attention is paid to the latest studies comparing the results of open surgery and endovascular correction methods. Clinical cases are presented that demonstrate the optimal results of the use of endovascular technologies in conditions of extensive hemodynamically significant lesions and occlusion of the iliac arteries. The conclusion was made about the high efficiency and safety of interventional management in the treatment of patients with atherosclerotic lesions of the aortoiliac segment.

Keywords: occlusion of the iliac artery, occlusion of the external iliac artery, aorto-iliac segment, recommendations, recanalization, balloon angioplasty, stenting, aorto-femoral prosthetics, aorto-femoral bypass grafting

For citation Chernyavsky MA, Neverov VA, Susanin NV, Soloviev VA, Belova YuK,Kazantsev AN. Revascularization in Damage of Arteries of the Aortoiliac Segment. Literature Review and Clinical Examples. *Russian Sklifosovsky Journal of Emergency Medical Care.* 2021;10(4):760–768. https://doi.org/10.23934/2223-9022-2021-10-4-760-768 (in Russ.)

Conflict of interest Authors declare lack of the conflicts of interests

Acknowledgments, sponsorship The study has no sponsorship

Affiliations

Mikhail A. Chernyavsky — Doctor of Medical Sciences, Head of the Research Department of Vascular and Interventional Surgery, V.A. Almazov National Medical Research Center;
http://orcid.org/0000-0003-1214-0150, GibridSSH2@yandex.ru;
30%, writing an article, approval of the final version

Vitaly A. Neverov — Postgraduate student of the Department of Cardiovascular Surgery, V.A. Almazov National Medical Research Center;
http://orcid.org/0000-0003-1422-6484, neverov-vit@mail.ru;
25%, writing an article, approving the final version

Nikolay V. Susanin	Junior Researcher, Department of Vascular and Interventional Surgery, V.A. Almazov National Medical Research Center; http://orcid.org/0000-0002-8374-1503, nikolay1994.flash@gmail.com; 15%, editing of a article, final version approval
Vitaly A. Soloviev	Resident in Cardiovascular Surgery, V.A. Almazov National Medical Research Center; http://orcid.org/0000-0003-1631-2423, vitalick.solovyov@yandex.ru; 11%, editing of a article, final version approval
Yulia K. Belova	Resident in Cardiovascular Surgery, V.A. Almazov National Medical Research Center; http://orcid.org/0000-0001-5799-7778, ybel96@bk.ru; 10%, writing an article, approving the final version
Anton N. Kazantsev	Endovascular Surgeon of the Surgical Department No. 3, St. Petersburg City Aleksandrovskaya Hospital; http://orcid.org/0000-0002-1115-609X, dr.antonio.kazantsev@mail.ru; 9%, concept and design, final approval

Received on 28.02.2021
Review completed on 23.05.2021
Accepted on 28.09.2021

Поступила в редакцию 28.02.2021
Рецензирование завершено 23.05.2021
Принята к печати 28.09.2021