

# Применение методики экстракорпоральной мембранной оксигенации у пациента с респираторным дистресс-синдромом на фоне миастении

Н.М. Кругляков<sup>1</sup>✉, Д.Г. Левитова<sup>1</sup>, Г.И. Багжанов<sup>1</sup>, К.К. Губарев<sup>1</sup>, С.С. Очкин<sup>1</sup>, О.В. Паринов<sup>1</sup>, С.С. Петриков<sup>2</sup>, К.А. Попугаев<sup>1,2</sup>, А.С. Самойлов<sup>1</sup>

Отделение анестезиологии и реаниматологии № 2

<sup>1</sup> ФГБУ «Государственный научный центр Российской Федерации – Федеральный медицинский биофизический центр им. А.И. Бурназяна» ФМБА России

Российская Федерация, 123098, Москва, ул. Маршала Новикова, д. 23

<sup>2</sup> ГБУЗ «Научно-исследовательский институт скорой помощи им. Н.В. Склифосовского ДЗМ»

Российская Федерация, 129090, Москва, Б. Сухаревская пл., д. 3

✉ Контактная информация: Кругляков Николай Михайлович, заведующий отделением анестезиологии и реаниматологии № 2, ФГБУ «ГНЦ ФМБЦ им. А.И. Бурназяна» ФМБА России. Email: [nik160@mail.ru](mailto:nik160@mail.ru)

## АКТУАЛЬНОСТЬ

При отсутствии своевременной диагностики нервно-мышечного заболевания длительность процедуры мембранной оксигенации может быть увеличена, тем самым повышая риски побочных осложнений (геморрагические, септические, тромботические). В клиническом наблюдении мы демонстрируем редкое сочетание тяжелой пневмонии, миастении, острого респираторного дистресс-синдрома и проводимой процедуры экстракорпоральной мембранной оксигенации.

## Ключевые слова:

экстракорпоральная мембранная оксигенация; миастения; миастенический синдром; аутоиммунное нервно-мышечное заболевание

## Ссылка для цитирования

Кругляков Н.М., Левитова Д.Г., Багжанов Г.И., Губарев К.К., Очкин С.С., Паринов О.В. и др. Применение методики экстракорпоральной мембранной оксигенации у пациента с респираторным дистресс-синдромом на фоне миастении. *Журнал им. Н.В. Склифосовского Неотложная медицинская помощь*. 2021;10(2):393–400. <https://doi.org/10.23934/2223-9022-2021-10-2-393-400>

## Конфликт интересов

Авторы заявляют об отсутствии конфликта интересов

## Благодарность, финансирование

Исследование не имеет спонсорской поддержки

АД — артериальное давление  
ИБС — ишемическая болезнь сердца  
ИВЛ — искусственная вентиляция легких  
КОС — кислотно-основное состояние  
ОГК — органы грудной клетки  
ОРДС — острый респираторный дистресс-синдром  
ТЭЛА — тромбоэмболия легочной артерии

ФБС — фибробронхоскопия  
ЧДД — частота дыхательных движений  
ЧСС — частота сердечных сокращений  
ЭКМО — экстракорпоральная мембранная оксигенация  
ACT — активное время свертывания  
MAP — (Mean Airway Pressure) среднее давление дыхательных путей

## АКТУАЛЬНОСТЬ

Миастения — это аутоиммунное нервно-мышечное заболевание, характеризующееся патологически быстрой утомляемостью поперечнополосатых мышц [1]. Основным симптомом миастении — это наличие патологической мышечной слабости с вовлечением в патологический процесс окулярной, бульбарной и скелетной мускулатуры. Провоцирующими факторами развития миастении могут быть инфекционные заболевания, хирургические вмешательства и лекарственные препараты [2, 3]. Главную опасность представляют миастенические и холинергические кризы, которые характеризуются тяжелым течением и высокой летальностью, в связи с этим проблемы лечения миастении имеют по-прежнему высокую медико-социальную значимость.

Распространенность миастении составляет 17,5–20,3 на 100 000 населения, причем численность больных ежегодно увеличивается на 5–10% [4, 5]. Последние годы наблюдается устойчивый рост заболеваемости с увеличением возраста старше 50 лет [6, 7]. Миастения является тяжелым заболеванием с высокой летальностью до 30–40% [3]. Существуют трудности в ранней дифференциальной диагностике мышечной слабости у пациентов с дыхательной недостаточностью между миастенией, миастеническим синдромом и полинейропатией критических состояний. Эти трудности и недостаточная информированность пациентов и врачей различных специальностей о миастении, могут привести к выбору неверной тактики лечения и раз-

виту миастенического криза, который проявляется дыхательной недостаточностью, требующей проведения респираторной поддержки. Прогрессирование дыхательной недостаточности на фоне миастенического криза может потребовать применения экстракорпоральной мембранной оксигенации (ЭКМО).

Необходимо расширить дифференциальную диагностику мышечной слабости у пациента в период разрешения дыхательной недостаточности, которая позволила бы отойти от принудительной респираторной поддержки, прекратить ЭКМО.

## ВВЕДЕНИЕ

Пневмонии — обширная группа инфекционных заболеваний, различных по этиологии, патогенезу и морфологической характеристике, приводящих к нарушению газообменной функции легких, вплоть до развития острого респираторного дистресс-синдрома (ОРДС) [8]. Иногда течение пневмонии может быть крайне тяжелым, а общепринятые методы протезирования функции внешнего дыхания, искусственной вентиляции легких (ИВЛ), неэффективны. В таком случае применение экстракорпоральной мембранной оксигенации (ЭКМО) является единственным способом спасти пациента [9]. Одной из причин развития пневмонии может быть наличие у пациента аутоиммунных нервно-мышечных заболеваний. В нашем клиническом примере описан случай прогрессирования миастении, на фоне которой развилось инфекционное осложнение легких.

В клиническом наблюдении мы демонстрируем редкое сочетание тяжелой пневмонии с развитием ОРДС, что потребовало проведения процедуры ЭКМО на фоне наличия у пациентки ранее не выявленной миастении. При отсутствии своевременной диагностики нервно-мышечного заболевания длительность процедуры мембранной оксигенации может быть увеличена, тем самым повышая риски осложнений (геморрагические, септические, тромботические).

Цель: описать особенности проведения ЭКМО на фоне миастенического криза на примере клинического случая.

## МАТЕРИАЛ И МЕТОДЫ

Наблюдение клинического примера с применением вено-венозной ЭКМО при помощи аппарата *Cardiohelp* (*Maquet, Rastat, Germany*).

### Клиническое наблюдение

Пациентка У., 65 лет, поступила на 5-е сутки с начала заболевания в отделение анестезиологии и реанимации первичного стационара с диагнозом: «Внебольничная вирусно-бактериальная двухсторонняя пневмония тяжелого течения. ОРДС. Ишемическая болезнь сердца: атеросклеротический кардиосклероз. Гипертоническая болезнь III стадии, 3-й степени, риск сердечно-сосудистых осложнений 4. Хроническая сердечная недостаточность 2А ст. III функционального класса по *NYHA*. Сахарный диабет 2-го типа, целевой уровень гликированного гемоглобина менее 7,5%. Ожирение 3-й ст.». Из анамнеза заболевания известно, что у пациентки за 9 суток до начала заболевания отмечались катаральные явления, субфебрильная температура. Также известно, что ранее у пациентки не было оперативных вмешательств и анестезиологических пособий. Аллергоанамнез не отягощен.

Пациентка поступила в крайне тяжелом состоянии: выраженная дыхательная недостаточность (частота дыха-

тельных движений (ЧДД) 42 в минуту, сатурация ( $SpO_2$ ) 82%, цианоз кожных покровов, угнетение уровня сознания до сопорозного, по шкале комы Глазго — 11 баллов и артериальная гипотензия (артериальное давление (АД) 85/55 мм рт.ст., частота сердечных сокращений (ЧСС) 136 уд./мин), была переведена на ИВЛ, начата вазопрессорная поддержка (норадреналин в дозе 0,28 мкг/кг/мин). При проведении дообследования (рентген органов грудной клетки — ОГК) у пациентки выявлено субтотальное инфильтративное поражение легочной ткани, ателектазы нижних долей легких, малый двусторонний гидроторакс. Данных за тромбоз эмболию легочной артерии (ТЭЛА) не получено (рис. 1).

На эхокардиографии: уплотнение стенок аорты, створок аортального и митрального клапанов. Размеры камеры сердца в пределах нормы. Нарушений глобальной и локальной сократимости левого желудочка (ЛЖ) не выявлено. Скоростные показатели на клапанах в пределах нормы. Гемодинамически значимой регургитации не выявлено. Нарушение диастолической функции левого желудочка (ЛЖ) по 1-му типу. Давление в легочной артерии 32 мм рт.ст. (норма — 25–30 мм рт.ст.).

При санационно-диагностической фибробронхоскопии (ФБС) отмечены выраженные воспалительные изменения бронхов.

Несмотря на проводимую респираторную терапию с выполнением рекрутмент-маневра и применением пропозиции, в динамике состояние пациентки прогрессивно ухудшалось, параметры вентиляции были не в ее протективных рамках. Проводилась принудительная вентиляция легких по давлению (*PCV*), дыхательный объем 280 мл (*Vt*), ЧДД 20 в минуту (*F*), среднее давление дыхательных путей 18 см водн.ст. (*MAP*), положительное давление конца выдоха 16 см водн.ст. (*PEEP*), концентрация кислорода вдыхаемой смеси 90% ( $FiO_2$ ), при этом показатели кислотно-основного состояния соответствовали смешанному ацидозу: водородный показатель (*pH*) 7,26, парциальное давление кислорода в артериальной крови ( $PaO_2$ ) 56 мм рт.ст., парциальное давление углекислого газа в артериальной крови ( $PaCO_2$ ) 72 мм рт.ст. ( $PaCO_2$ ), истинный бикарбонат артериальной крови ( $HCO_3^-$ -*atc*) 11 ммоль/л, парциальное давление кислорода в артериальной крови/концентрация кислорода вдыхаемой смеси ( $PaO_2/FiO_2$ ) менее 62.

Учитывая течение заболевания и неэффективность проводимой ИВЛ, единственным способом разрешения критической гипоксемии в данном случае было проведе-

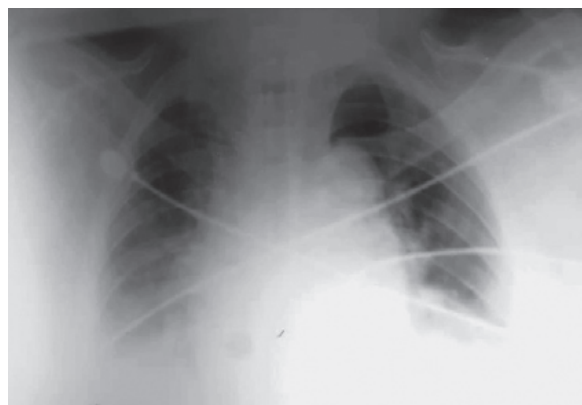


Рис. 1. Рентгенография органов грудной клетки на момент поступления

Fig. 1. Chest X-ray upon admission

ние ЭКМО. Выездной бригадой ЭКМО-Центра ФГБУ ГНЦ ФМБЦ им. А.И. Бурназяна ФМБА России спустя 5 суток после поступления в клинику первичной госпитализации (на 10-е сутки от начала заболевания) было выполнено подключение ВВ ЭКМО с параметрами: 2850 об./мин (*RPM*); объем оксигенированной крови – 3,9 л/мин (*V*), поток кислорода 5 л/мин (*Flow O<sub>2</sub>*), системная антикоагуляция гепарином 350 ЕД/ч под контролем активного времени свертывания (*ACT*) 186 с, с последующей транспортировкой пациентки в отделение анестезиологии и реанимации № 2 ФГБУ ГНЦ ФМБЦ им. А.И. Бурназяна ФМБА России для дальнейшего лечения.

На фоне антибактериальной терапии и проведения ЭКМО состояния пациентки улучшилось, к концу первых суток пребывания в ФМБЦ им. А.И. Бурназяна (1-е сутки от начала ЭКМО, 11-е сутки от начала заболевания) удалось достигнуть нормальных показателей газов крови (*pH* 7,38, *PaO<sub>2</sub>* 122 мм рт.ст., *PaCO<sub>2</sub>* 37 мм рт.ст., *HCO<sub>3</sub><sup>-</sup>-atc* 24 ммоль/л, *SpO<sub>2</sub>* 96%) и стабилизации гемодинамики (*АД* 124/68 мм рт.ст., *ЧСС* 69 уд./мин, норадреналин в дозе 0,1 мкг/кг/мин). Параметры ЭКМО: *RPM* 2688 об./мин, *V* 3,5 л/мин, *Flow O<sub>2</sub>* 3 л/мин, *ACT* 180 сек. Продолжено ИВЛ с безопасными показателями в режиме *PCV*: *Vt* 440 мл, *F* 16/мин, *PEEP* 12 см водн.ст., *MAP* 14 см водн.ст., *FiO<sub>2</sub>* 30%, *SpO<sub>2</sub>* 96–97%.

На 2-е сутки от начала ЭКМО (12-е сутки от начала заболевания) в связи прогнозируемой длительной ИВЛ была выполнена ротационная пункционно-дилатационная трахеостомия по методу Фрова.

По данным проведенных вирусологических исследований вирус гриппа не был обнаружен, что, вероятнее всего, подтверждает бактериальную этиологию пневмонии.

На 4-е сутки от начала ЭКМО (14-е сутки от начала заболевания) отмечается положительная динамика – разрешение нарушения газообмена (*pH* 7,48, *PaO<sub>2</sub>* 82 мм рт.ст., *PaCO<sub>2</sub>* 32 мм рт.ст., *HCO<sub>3</sub><sup>-</sup>-atc* 24 ммоль/л, *PaO<sub>2</sub>/FiO<sub>2</sub>* 285), улучшение респираторных показателей у пациентки (ИВЛ в режиме *PCV*: *Vt* 520–550 мл, *F* 15 в мин, *PEEP* 10 см водн.ст., *MAP* 11–12 см водн.ст., *FiO<sub>2</sub>* 35%, *SpO<sub>2</sub>* 96%), снижение объема оксигенации крови ЭКМО (*RPM* 1710 об./мин, *V* 1,95 л/мин, поток кислорода прекращен, системная антикоагуляция гепарином 300 ЕД/ч, *ACT* 172 сек).

Несмотря на положительную рентгенологическую картину легких (рис. 2), у пациентки не было зарегистрировано попыток самостоятельного вдоха. Также у нее отмечено нарушение глотания и отсутствие работы грудной дыхательной мускулатуры, тетрапарез.

Принимая во внимание наличие специфической неврологической клинической картины, была заподозрена манифестация аутоиммунного нервно-мышечного заболевания на фоне пневмонии. Был проведен декремент-тест, по данным которого выявлены признаки нарушения синаптической передачи в краниальной и скелетной мускулатуре. Проведены лабораторные исследования, по данным которых у пациентки обнаружены антитела к ацетилхолиновым рецепторам, 0,68 нмоль/л (норма менее 0,42 нмоль/л).

Также выполнена компьютерная томография ОГК: по сравнению с предыдущим рентгенологическим исследованием отмечается разрешение воспалительного процесса легочной ткани с обеих сторон, увеличение явлений гиповентиляции в задних отделах правого легкого и уменьшение гиповентиляции в нижней доле левого легкого. В S2 справа сохраняется тягистый участок фиброза с точечными кальцинатами. Корни легких структурные. Визуализируется трахеостомическая трубка в просвете трахеи. Просвет крупных бронхов свободный. Внутригрудные лимфатические узлы не увеличены. Сердце заметно не расширено. В

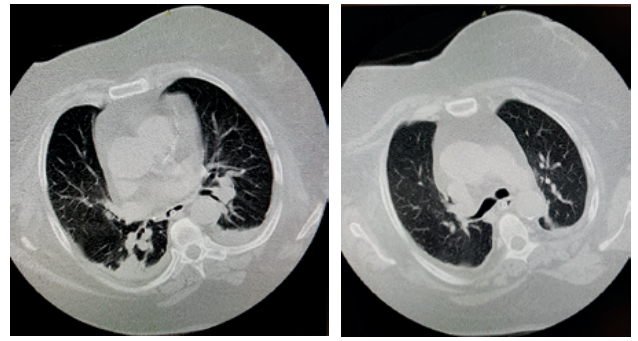


Рис. 2. Компьютерная томография органов грудной клетки перед прекращением вено-венозной экстракорпоральной мембранной оксигенации  
Fig. 2. Computed tomography of the chest organs before cessation of veno-venous extracorporeal membrane oxygenation

левой плевральной полости – незначительное количество выпота. Данных за образование в средостении и вилочковой железе нет.

С целью исключения синдрома Гийена–Барре также проведена диагностическая люмбальная пункция: белок в ликворе 0,1 г/л, белково-клеточной диссоциации не выявлено. На основании полученных данных пациентке был выставлен диагноз: «Миастения, миастенический криз». Начата первая линия терапии миастении – пульс-терапия глюкокортикоидами (метилпреднизолон внутривенно 1 мг/кг в сутки в течение первых 6 суток, с переходом на таблетированную форму метилпреднизолона 0,5 мг/кг в сутки), а также терапия антихолинэстеразными препаратами (пиридостигмина бромид 120 мг 4 раза в сутки в таблетированной форме, длительно, с коррекцией дозировки по клинической картине) [10–12].

На 5-е сутки от начала ЭКМО (15-е сутки от начала заболевания) на фоне проводимой пульс-терапии у пациентки появилось самостоятельное дыхание, также отмечается стабилизация гемодинамики с прекращением вазопрессорной поддержки. На 6-е сутки от начала ЭКМО (16-е сутки от начала заболевания) у пациентки появились попытки самостоятельного глотания.

На 7-е сутки от начала ЭКМО (17-е сутки от начала заболевания) было прекращено проведение процедуры ЭКМО (кислотно-основное состояние крови: *pH* 7,5, *PaO<sub>2</sub>* 81 мм рт.ст., *PaCO<sub>2</sub>* 33 мм рт.ст., *HCO<sub>3</sub><sup>-</sup>-atc* 23,4 ммоль/л, *PaO<sub>2</sub>/FiO<sub>2</sub>* 242; ИВЛ в режиме *PSV*: *Vt* 515–560 мл, *F* 17–18 в мин, *PEEP* 10 см водн.ст., *MAP* 9 см водн.ст., *FiO<sub>2</sub>* 35%, *SpO<sub>2</sub>* 94%).

На 18-е сутки после прекращения ЭКМО (34-е сутки от начала заболевания) пациентка переведена на самостоятельное дыхание через трахеостомическую трубку.

На 20-е сутки после прекращения ЭКМО (36-е сутки от начала заболевания) пациентка была деканюлирована.

На 37-е сутки от начала заболевания пациентка в стабильном состоянии, с нормальными показателями газов крови, полностью восстановленной мышечной силой грудной мускулатуры, без нарушений глотания была переведена в терапевтическое отделение.

## ОБСУЖДЕНИЕ

Принимая во внимание наличие у пациентки специфической неврологической клинической картины (нарушение глотания, отсутствие спонтанного вдоха, тетрапарез), была заподозрена манифестация аутоиммунного нервно-мышечного заболевания на фоне



пневмонии. Была проведена дифференциальная диагностика с последующим выставлением пациентке диагноза: «Миастения, миастенический криз» (таблица).

Нередко нервно-мышечные заболевания, затрагивающие дыхательную мускулатуру, не сами приводят к дыхательной недостаточности, а лишь создают благоприятные условия для ее развития. Часто отмечается ошибочная или поздняя диагностика миастении, несмотря на простоту ее клинических проявлений и доступность диагностических тестов, подтверждающих диагноз. Причиной является отсутствие у врачей представления о патогномичных симптомах манифестации данного заболевания, по поводу которых пациенты обращаются в начале развития миастении. Кроме того, ошибки диагностики иногда связаны со сходством миастении на ранних этапах ее развития с другими заболеваниями нервной системы и мышц.

Методами диагностики миастении являются анализ на аутоантитела к ацетилхолиновым рецепторам и декремент-тест. Антитела к ацетилхолиновому рецептору отмечаются у 80–90% больных с генерализованной миастенией, 80–90% больных с паранеопластической (тимомы-ассоциированной) миастенией, 50% больных с окулярной формой миастении. Выявление высокого содержания антител к ацетилхолиновому рецептору является диагностическим признаком для постановки диагноза миастении, однако отрицательный результат не исключает заболевание, поскольку нередко отмечаются его серонегативные формы [13]. Мониторинг титров у конкретного пациента может отражать динамику клинического течения заболевания [14]. Декремент-тест — это метод электрофизиологического исследования, оценивающий способность нервно-мышечного синапса передавать возбуждение. В основе метода лежит феномен плавного снижения амплитуды сокращения мышцы, то есть уменьшение ее декремента в ответ на циклическую стимуляцию [15].

Причинами декомпенсации миастении могут быть инфекции, интоксикации (на фоне инфекции). Пусковым механизмом криза также могут быть любые изменения гормонального фона и применение препаратов, в том числе антибактериальных, используемых при пневмонии. При миастении часто наступает инвалидизация, существенно снижается качество жизни. Главную опасность представляют миастени-

ческие и холинергические кризы, которые характеризуются тяжелым течением и высокой летальностью. Причиной смерти является, с равной частотой, как сама миастения, так и интеркуррентные заболевания, в частности — пневмония [16]. Кризы миастении могут быть легкими, купирующимися одной инъекцией антихолинэстеразного препарата, и тяжелыми, требующими широкого спектра реанимационных процедур и манипуляций. Развитие миастенического криза указывает на прогностически неблагоприятное течение и характеризуется интенсивным прогрессированием и генерализацией миастенического процесса с нарушением функции жизненно важных органов. А при поражении мышц гортани, глотки и надгортанника часто развиваются нарушения дыхания псевдобульбарного типа, которые проявляются западением языка, надгортанника и обтурацией верхних дыхательных путей глоточно-трахеальным секретом, что приводит к развитию аспирационной пневмонии.

Процедура ЭКМО все чаще используется в качестве жизнеспасующей терапии при тяжелой форме нарушения внешнего дыхания. Длительность процедуры может варьировать и зависит от тяжести течения пневмонии. По литературным данным, средняя продолжительность ВВ-ЭКМО у взрослых с острой дыхательной недостаточностью составляет 10,5–13,5 суток [17]. Тяжесть течения пневмонии в некоторых случаях требует более длительного проведения процедуры ВВ-ЭКМО, и в последнее время в медицинской литературе появилось больше информации о длительном ЭКМО. В 974 случаях продленной процедуры ЭКМО средний возраст пациентов составляет 40 (18–83) лет, а длительность ЭКМО в таких случаях — в среднем 25 дней (14–208). Наиболее распространенным видом ЭКМО было вено-венозная (79,5%), вено-артериальная — значительно реже (9,9%). Причины прекращения ЭКМО включали: восстановление газообмена легких (54%), органную недостаточность (23,7%), запрос семьи (6,7%), геморрагические осложнения (2,7%) и состояния, несовместимые с жизнью (5,6%). Проведение ЭКМО для лечения тяжелых респираторных заболеваний у взрослых пациентов связано с общей выживаемостью 50–70% при медиане продолжительности процедуры ЭКМО до 10 дней [18]. Злокачественное течение пневмонии в некоторых случаях требует более длительного проведения процедуры ВВ-ЭКМО, и в

Таблица

**Дифференциальная диагностика между основными причинами слабости дыхательной мускулатуры у пациентки**

Table

**Differential diagnosis between the main causes of weakness of the respiratory muscles in the patient**

Нозология	Синдром Гийена–Барре	Миодистрофия Дюшенна	Миастения	Передозировка миорелаксантов
Этиология	Антитела к ганглиозидам	Врожденный дефект гена, кодирующего белок в составе мышечных клеток	Антитела к ацетилхолиновому рецептору	Передозировка миорелаксантов
Патогенез	Острое демиелинизирующее воспаление мотонейронов	Постепенная гибель поперечнополосатых мышечных волокон	Антитела к собственным мышечным тканям и вилочковой железе	Блокирование ацетилхолиновых рецепторов на постсинаптической мембране
Диагностические критерии	Замедление скорости проведения по периферическим нервам, отсутствие H-рефлекса, отсутствие или снижение амплитуды сенсорного потенциала, увеличение латентности F-волн.  В 1 мкл ликвора не более 50 моноцитов и/или 2 гранулоцитов	Анализ содержания дистрофина в мышцах, мутационный анализ на оценку полиморфизма длины рестрикционных фрагментов	Функциональная проба на выявление синдрома патологической мышечной утомляемости  Положительный декремент-тест  Положительная прозериновая проба  Анализ крови на антитела к ацетилхолиновым рецепторам, титину	Анамнестические данные  Положительная прозериновая проба  Обратимость действия

последнее время в медицинской литературе появилось больше информации о длительном (более 14 суток) ЭКМО [19].

Проведение процедуры ЭКМО сопряжено с риском развития многих потенциально смертельных осложнений: массивные кровотечения, ишемия конечностей, сет-тромбоз, неврологические осложнения (внутричерепные спонтанные кровоизлияния, ишемический инсульт, судорожный синдром) [20, 21]. При продлении процедуры ЭКМО риски развития осложнений становятся только выше. Таким образом, проводимая терапия и тактика ведения пациента должны быть направлены на максимально возможное сокращение сроков проведения процедуры. Однако тяжелое течение основного заболевания, осложняющееся антибиотикорезистентностью возбудителей пневмонии и развитием фибро-деструктивных изменений легочной ткани, не всегда позволяет прекратить процедуру ЭКМО. Наличие нервно-мышечных состояний, включающих в себя полинейромиопатию критических состояний, синдром Гийена–Барре и миастению, существенно затрудняет прекращение как ЭКМО, так и ИВЛ [22, 23]. Эти заболевания нужно диагностировать и дифференцировать между собой для своевременного начала необходимой специфической терапии. Адекватная терапия сопутствующих нервно-мышечных патологий существенно сокращает сроки проведения процедуры ЭКМО. В данном клиническом примере

большинство специалистов изначально расценивали слабость дыхательной мускулатуры как проявление синдрома Пиквика, полинейропатии критических состояний и усталость дыхательной мускулатуры на фоне длительной ИВЛ, но своевременно проведенная миография позволила избежать продления процедуры ЭКМО, и, соответственно, сопряженных с ней осложнений и возможного смертельного исхода.

#### ЗАКЛЮЧЕНИЕ

Стоит помнить о том, что одной из причин трудно-го прекращения искусственной вентиляции легких и экстракорпоральной мембранной оксигенации могут быть различные нервно-мышечные заболевания. При выявлении у пациентов выраженной мышечной слабости целесообразно проведение миографии для диагностики миастении и синдрома Гийена–Барре, требующих специфической терапии, без которой восстановление адекватного самостоятельно дыхания занимает продолжительное время.

Дальнейшее накопление опыта ведения пациентов с ранее не выявленными нервно-мышечными заболеваниями с выраженными нарушениями функции внешнего дыхания, требующими проведения экстракорпоральной мембранной оксигенации, поможет разработать единые алгоритмы ведения данной группы пациентов, что будет способствовать своевременной диагностике, лечению и улучшению исходов.

#### СПИСОК ИСТОЧНИКОВ

1. Санадзе А. Г. *Миастения и миастенические синдромы: руководство для врачей*. Москва: Литтера; 2012.
2. Лапшина О.В., Седышев Д.В., Беляков К.М., Антипенко Е.А., Густов А.В. Особенности течения миастенического криза при позднем дебюте заболевания. *Современные проблемы науки и образования*. 2017;(4):9.
3. Гусев Е.И., Коновалов А.Н., Скворцова В.И., Гехт А.Б. (ред.) *Неврология: национальное руководство*. 2-е изд. Москва: ГЭОТАР – Медиа; 2018.
4. Пономарева Е.Н. *Миастения: клиника, патогенез, дифференциальная диагностика, тактика ведения*. Минск: МЕТ; 2002.
5. Carr AS, Cardwell CR, McCarron PO, McConville J. A systematic review of population based epidemiological studies in Myasthenia Gravis. *BMC Neurol*. 2010;10:46. PMID: 20565885 <https://doi.org/10.1186/1471-2377-10-46>
6. Haldal AT, Owe JF, Gilhus NE, Romi F. Seropositive myasthenia gravis a nationwide epidemiologic study. *Neurology*. 2009;73(2):150–151. PMID: 19597135 <https://doi.org/10.1212/WNL.0b013e3181ad53c2>
7. Gattellari M, Goumas C, Worthington JM. A national epidemiological study of Myasthenia Gravis in Australia. *Eur J Neurol*. 2012;19(11):1413–1420. PMID: 22469211 <https://doi.org/10.1111/j.1468-1331.2012.03698.x>
8. Гельфанд Б.Р., Кассиль В.Л. (ред.) *Острый респираторный дистресс-синдром: практическое руководство*. Москва: Литтера; 2007.
9. Extracorporeal Life Support Organization (ELSO) URL: <https://xn--j1aeg1d.xn--p1ai/rekomendatsii/ekmo-obshchie> [Дата обращения 17.05.2021г.]
10. Mehndiratta M, Pandey S, Kuntzer T. Acetylcholinesterase inhibitor treatment for myasthenia gravis. *Cochrane Database Syst Rev*. 2011;(2): CD006986. PMID: 21328290 <https://doi.org/10.1002/14651858.CD006986.pub2>
11. Skeie GO, Apostolski S, Evoli A, Gilhus NE, Illa I, Harms L, et al. Guidelines for treatment of autoimmune neuromuscular transmission disorders. *Eur J Neurol*. 2010;17:893–902. PMID: 20402760 <https://doi.org/10.1111/j.1468-1331.2010.03019.x>
12. Punga AR, Sawada M, Stalberg EV. Electrophysiological signs and the prevalence of adverse effects of acetylcholinesterase inhibitors in patients with myasthenia gravis. *Muscle Nerve*. 2008;37(3):300–307. PMID: 18069667 <https://doi.org/10.1002/mus.20935>
13. Санадзе А. Г. *Миастения и миастенические синдромы*. 2-е изд. Москва: ГЭОТАР–Медиа; 2017.
14. Дедаев С.И. Антитела к аутоантигенным мишеням при миастении и их значение в клинической практике. *Нервно-мышечные болезни*. 2014;(2):6–15. <https://doi.org/10.17650/2222-8721-2014-0-2-6-15>
15. Matney SE, Huff DR. Diagnosis and treatment of myasthenia gravis. *Consult Pharm*. 2007;22(3):239–248. PMID: 17658970 <http://doi.org/10.4140/TCP.n.2007.239>
16. Щербаква Н.И., Пирадов М.А., Павлова Е.М. Рябинкина Ю.В., Пирогов В.Н., Гуркина Г. Т. и др. Причины, факторы риска, клинические предикторы развития кризов у больных миастенией. *Неврологический журнал*. 2013;(2):11–19.
17. Васильева Е.Б., Картавенко В.И., Петриков С.С., Бадыгов С.А., Сиднев Д.В., Савин Л.А. Диагностика и лечение впервые выявленной миастении у реанимационного больного. *Журнал им. Н.В. Склифосовского «Неотложная медицинская помощь»*. 2014;(3):34–37.
18. Wiktor AJ, Haft JW, Bartlett RH, Park PK, Raghavendran K, Napolitano LM. Prolonged VV ECMO (265 Days) for ARDS without technical complications. *ASAIO J*. 2015;61(2):205–206. PMID: 25423122 <https://doi.org/10.1097/mat.000000000000181>
19. Posluszny J, Rycus PT, Bartlett RH, Engoren M, Haft JW, Lynch WR, et al. Outcome of Adult Respiratory Failure Patients Receiving Prolonged (>14 Days) ECMO. *Ann Surg*. 2016;263(3):573–581. PMID: 26625136 <https://doi.org/10.1097/sla.0000000000001176>
20. Oude Lansink-Hartgring A, de Vries AJ, Droogh JM, van den Bergh WM. Hemorrhagic complications during extracorporeal membrane oxygenation – The role of anticoagulation and platelets. *J Crit Care*. 2019;54:239–243. PMID: 31630073 <https://doi.org/10.1016/j.jccr.2019.09.013>
21. Shah AG, Peahota M, Thoma BN, Kraft WK. Medication Complications in Extracorporeal Membrane Oxygenation. *Crit Care Clin*. 2017;33(4):897–920. PMID: 28887935 <https://doi.org/10.1016/j.ccc.2017.06.010>
22. Sutter R, Tisljar K, Marsch S. Acute Neurologic Complications During Extracorporeal Membrane Oxygenation: A Systematic Review. *Crit Care Med*. 2018;46(9):1506–1513. PMID: 29782356 <https://doi.org/10.1097/ccm.0000000000003223>
23. Vellipuram AR, Cruz-Flores S, Chaudhry MRA, Rawla P, Maud A, Rodriguez GJ, et al. Comparative Outcomes of Respiratory Failure Associated with Common Neuromuscular Emergencies: Myasthenia Gravis versus Guillain-Barré Syndrome. *Medicina (Kaunas)*. 2019;55(7):375. PMID: 31311172 <https://doi.org/10.3390/medicina55070375>

## REFERENCES

- Sanadze AG. *Miasteniya i miastenicheskie sindromy*. Moscow: Littera Publ.; 2012. (in Russ.)
- Lapshina OV, Sedyshev DV, Belyakov KM, Antipenko EA, Gustov AV. Peculiarities of Myasthenic Crisis in the Late Onset of the Disease. *Modern problems of science and education*. 2017;(4):9. (in Russ.)
- Gusev EI, Konovalov AN, Skvortsova VI, Gekht AB (eds.) *Nevrologiya*. 2nd ed. Moscow: GEOTAR-Media Publ.; 2018. (in Russ.)
- Ponomareva EN. *Miasteniya: klinika, patogenez, differentsial'naya diagnostika, taktika vedeniya*. Minsk: MET Publ.; 2002. (in Russ.)
- Carr AS, Cardwell CR, McCarron PO, Mc Conville J. A systematic review of population based epidemiological studies in Myasthenia Gravis. *BMC Neurol*. 2010;10:46. PMID: 20565885 <https://doi.org/10.1186/1471-2377-10-46>
- Heldal AT, Owe JF, Gilhus NE, Romi F. Seropositive myasthenia gravis a nationwide epidemiologic study. *Neurology*. 2009;73(2):150–151. PMID: 19597135 <https://doi.org/10.1212/WNL.0b013e3181ad53c2>
- Gattellari M, Goumas C, Worthington JM. A national epidemiological study of Myasthenia Gravis in Australia. *Eur J Neurol*. 2012;19(11):1413–1420. PMID: 22469211 <https://doi.org/10.1111/j.1468-1331.2012.03698.x>
- Gel'fand BR, Kassil' VL (eds.) *Ostryy respiratornyy distress-sindrom*. Moscow: Littera Publ.; 2007. (in Russ.)
- Extracorporeal Life Support Organization (ELSO)* Available at: <https://xn--j1aeg1d.xn--p1ai/rekomendatsii/ekmo-obshchie> [Accessed 17 May 2021] (in Russ.)
- Mehndiratta M, Pandey S, Kuntzer T. Acetylcholinesterase inhibitor treatment for myasthenia gravis. *Cochrane Database Syst Rev*. 2011;(2): CD006986. PMID: 21328290 <https://doi.org/10.1002/14651858.CD006986.pub2>
- Skeie GO, Apostolski S, Evoli A, Gilhus NE, Illa I, Harms L, et al. Guidelines for treatment of autoimmune neuromuscular transmission disorders. *Eur J Neurol*. 2010;17:893–902. PMID: 20402760 <https://doi.org/10.1111/j.1468-1331.2010.03019.x>
- Punga AR, Sawada M, Stalberg EV. Electrophysiological signs and the prevalence of adverse effects of acetylcholinesterase inhibitors in patients with myasthenia gravis. *Muscle Nerve*. 2008;37(3):300–307. PMID: 18069667 <https://doi.org/10.1002/mus.20935>
- Sanadze AG. *Miasteniya i miastenicheskie sindromy*. 2nd ed. Moscow: GEOTAR-Media Publ.; 2017. (in Russ.)
- Dedaev SI. Antibodies to autoantigen targets in myasthenia and their value in clinical practice. *Neuromuscular Diseases*. 2014;(2):6–15. (In Russ.) <https://doi.org/10.17650/2222-8721-2014-0-2-6-15>
- Matney SE, Huff DR. Diagnosis and treatment of myasthenia gravis. *Consult Pharm*. 2007; 22(3):239–248. PMID: 17658970 <http://doi.org/10.4140/TCP.n.2007.239>
- Shcherbakova NI, Piradov MA, Pavlova EM, Ryabinkina YuV, Pirogov VN, Gurkina GT, et al. The Causes, Risk Factors and Predictors of Myasthenia Gravis Crisis. *The Neurological Journal*. 2013;(2):11–19. (in Russ.)
- Vasilyeva EB, Kartavenko VI, Petrikov SS, Badygov SA, Sidnev DV, Savin LA. Diagnosis and Treatment of New-Onset Myasthenia Gravis in Critically Ill Patients. *Russian Sklifosovsky Journal Emergency Medical Care*. 2014;(3):34–37. (in Russ.)
- Wiktor AJ, Haft JW, Bartlett RH, Park PK, Raghavendran K, Napolitano LM. Prolonged VV ECMO (265 Days) for ARDS without technical complications. *ASAIO J*. 2015;61(2):205–206. PMID: 25423122 <https://doi.org/10.1097/mat.0000000000000181>
- Posluszny J, Rycus PT, Bartlett RH, Engoren M, Haft JW, Lynch WR, et al. Outcome of Adult Respiratory Failure Patients Receiving Prolonged (>14 Days) ECMO. *Ann Surg*. 2016;263(3):573–581. PMID: 26625136 <https://doi.org/10.1097/sla.0000000000001176>
- Oude Lansink-Hartgring A, de Vries AJ, Droogh JM, van den Bergh WM. Hemorrhagic complications during extracorporeal membrane oxygenation – The role of anticoagulation and platelets. *J Crit Care*. 2019;54:239–243. PMID: 31630073 <https://doi.org/10.1016/j.jccr.2019.09.013>
- Shah AG, Peahota M, Thoma BN, Kraft WK. Medication Complications in Extracorporeal Membrane Oxygenation. *Crit Care Clin*. 2017;33(4):897–920. PMID: 28887935 <https://doi.org/10.1016/j.ccc.2017.06.010>
- Sutter R, Tisljar K, Marsch S. Acute Neurologic Complications During Extracorporeal Membrane Oxygenation: A Systematic Review. *Crit Care Med*. 2018;46(9):1506–1513. PMID: 29782356 <https://doi.org/10.1097/ccm.0000000000003223>
- Vellipuram AR, Cruz-Flores S, Chaudhry MRA, Rawla P, Maud A, Rodriguez GJ, et al. Comparative Outcomes of Respiratory Failure Associated with Common Neuromuscular Emergencies: Myasthenia Gravis versus Guillain-Barré Syndrome. *Medicina (Kaunas)*. 2019;55(7):375. PMID: 31311172 <https://doi.org/10.3390/medicina55070375>

## ИНФОРМАЦИЯ ОБ АВТОРАХ

**Кругляков Николай Михайлович**

заведующий отделением анестезиологии и реаниматологии № 2, ФГБУ «ГНЦ ФМБЦ им. А.И. Бурназяна» ФМБА России;

<https://orcid.org/0000-0001-5011-6288>, [nik160@mail.ru](mailto:nik160@mail.ru);

81%: концепция и дизайн статьи, написание, редактирование текста, утверждение итогового варианта текста рукописи

**Левитова Дарья Геннадьевна**

клинический фармаколог ФГБУ «ГНЦ ФМБЦ им. А.И. Бурназяна» ФМБА России;

<https://orcid.org/0000-0002-7107-0140>, [shmarova\\_dg@mail.ru](mailto:shmarova_dg@mail.ru);

5%: сбор и анализ материалов рукописи, редактирование текста

**Багжанов Герман Игоревич**

врач анестезиолог-реаниматолог отделения анестезиологии и реаниматологии № 2, «ГНЦ ФМБЦ им. А.И. Бурназяна» ФМБА России;

<https://orcid.org/0000-0003-3363-5195>, [1380-1410@mail.ru](mailto:1380-1410@mail.ru);

2%: сбор и анализ материалов рукописи, редактирование текста

**Губарев Константин Константинович**

кандидат медицинских наук, руководитель центра экстракорпоральной мембранной оксигенации ФМБА России, ФГБУ «ГНЦ ФМБЦ им. А.И. Бурназяна» ФМБА России;

<https://orcid.org/0000-0001-9006-163X>, [kkgubarev@gmail.ru](mailto:kkgubarev@gmail.ru);

2%: сбор и анализ материалов рукописи, редактирование текста

**Очкин Сергей Сергеевич**

врач анестезиолог-реаниматолог отделения анестезиологии и реаниматологии № 2, ФГБУ «ГНЦ ФМБЦ им. А.И. Бурназяна» ФМБА России;

<https://orcid.org/0000-0001-8103-4963>, [gazme@yandex.ru](mailto:gazme@yandex.ru);

2%: сбор и анализ материалов рукописи, редактирование текста

**Паринов Олег Викторович**

кандидат медицинских наук, заместитель генерального директора по медицинской части ФГБУ «ГНЦ ФМБЦ им. А.И. Бурназяна» ФМБА России;

<https://orcid.org/0000-0003-2370-170X>, [oparinov@fmbcfmba.ru](mailto:oparinov@fmbcfmba.ru);

2%: проверка критически важного интеллектуального содержания

- Петриков Сергей Сергеевич** член-корреспондент РАН, доктор медицинских наук, директор ГБУЗ «НИИ СП им. Н.В. Склифосовского ДЗМ»;  
<https://orcid.org/0000-0003-3292-8789>; petrikovss@sklif.mos.ru  
 2%: проверка критически важного интеллектуального содержания
- Попугаев Константин Александрович** доктор медицинских наук, заместитель директора – руководитель регионального сосудистого центра НИИ скорой помощи им. Н.В. Склифосовского, заведующий кафедрой анестезиологии-реаниматологии и интенсивной терапии МБУ ИНО ФМБЦ им. А.И. Бурназяна;  
<https://orcid.org/0000-0002-6240-820X>, stan.popugaev@yahoo.com;  
 2%: проверка критически важного интеллектуального содержания
- Самойлов Александр Сергеевич** член-корреспондент РАН, доктор медицинских наук, профессор РАН, генеральный директор ФГБУ «ГНЦ ФМБЦ им. А.И. Бурназяна» ФМБА России, проректор по научной работе МБУ ИНО ФМБЦ им. А.И. Бурназяна;  
<https://orcid.org/0000-0002-9241-7238>, asamojlova@fmbcfmba.ru;  
 2%: проверка критически важного интеллектуального содержания

**Авторы заявляют об отсутствии конфликта интересов**

## Application of the Technique of Extracorporeal Membrane Oxygenation in a Patient With Respiratory Distress Syndrome Associated With Myasthenia Gravis

**N.M. Kruglyakov<sup>1</sup>, D.G. Levitova<sup>1</sup>, G.I. Bagzhanov<sup>1</sup>, K.K. Gubarev<sup>1</sup>, S.S. Ochkin<sup>1</sup>, O.V. Parinov<sup>1</sup>, S.S. Petrikov<sup>2</sup>, K.A. Popugaev<sup>1,2</sup>, A.S. Samoilov<sup>1</sup>**

Department of Anesthesiology and Resuscitation No. 2

<sup>1</sup> State Scientific Center of A.I. Burnazyan Federal Medical Biophysical Center of the Federal Medical and Biological Agency  
 23 Marshala Novikova St., Moscow 123058, Russian Federation

<sup>2</sup> N.V. Sklifosovsky Research Institute for Emergency Medicine of the Moscow Healthcare Department

3 B. Sukharevskaya square, Moscow, 129090, Russian Federation

✉ **Contacts:** Nikolay M. Kruglyakov, Head of the Department of Anesthesiology and Resuscitation No. 2 State Scientific Center of A.I. Burnazyan Federal Medical Biophysical Center of the Federal Medical and Biological Agency. Email: nik160@mail.ru

### RELEVANCE

Myasthenia gravis is an autoimmune neuromuscular disease characterized by pathologically rapid fatigue of striated muscles [1]. The main symptom of myasthenia gravis is the presence of pathological muscle weakness with involvement of the ocular, bulbar and skeletal muscles in the pathological process. The provoking factors for the development of myasthenia gravis can be infectious diseases, surgery, drugs [2, 3]. The main danger is represented by myasthenic and cholinergic crises, which are characterized by a severe course and high mortality; therefore, the problems of treating myasthenia gravis are still of high medical and social significance. The prevalence of myasthenia gravis is 17.5–20.3 per 100 thousand population, and the number of patients is increasing by 5–10% annually [4, 5]. In recent years, there has been a steady increase in morbidity with an increase in age over 50 years [6, 7]. Myasthenia gravis is a serious disease with a high mortality rate of up to 30–40% [3]. There are difficulties in the early differential diagnosis of muscle weakness in patients with respiratory failure between myasthenia gravis, myasthenic syndrome and critical illness polyneuropathy. These difficulties and insufficient awareness of patients and doctors of various specialties about myasthenia gravis can lead to the choice of the wrong treatment tactics and the development of myasthenic crisis, which is manifested by respiratory failure, requiring respiratory support. The progression of respiratory failure against the background of myasthenic crisis may require the use of extracorporeal membrane oxygenation (ECMO).

It is necessary to expand the differential diagnosis of muscle weakness in a patient during the period of resolution of respiratory failure, allowing to move away from compulsory respiratory support, termination of ECMO.

**Keywords:** extracorporeal membrane oxygenation; myasthenia gravis; myasthenic syndrome; autoimmune neuromuscular disease

**For citation:** Kruglyakov NM, Levitova DG, Bagzhanov GI, Gubarev KK, Ochkin SS, Parinov OV, et al. Application of the Technique of Extracorporeal Membrane Oxygenation in a Patient With Respiratory Distress Syndrome Associated With Myasthenia Gravis. *Russian Sklifosovsky Journal of Emergency Medical Care*. 2021;10(2):393–400. <https://doi.org/10.23934/2223-9022-2021-10-2-393-400> (in Russ.)

**Conflict of interest** Authors declare lack of the conflicts of interests

**Acknowledgments, sponsorship** The study has no sponsorship

### Affiliations

- Nikolay M. Kruglyakov** Head of the Department of Anesthesiology and Resuscitation No. 2, State Scientific Center of A.I. Burnazyan Federal Medical Biophysical Center of the Federal Medical and Biological Agency;  
<https://orcid.org/0000-0001-5011-6288>, nik160@mail.ru;  
 81%, concept and design of the article, writing, editing the text, approval of the final version of the text of the manuscript
- Daria G. Levitova** Clinical Pharmacologist, State Scientific Center of A.I. Burnazyan Federal Medical Biophysical Center of the Federal Medical and Biological Agency.  
<https://orcid.org/0000-0002-7107-0140>, shmarova\_dg@mail.ru;  
 5%, collection and analysis of manuscript materials, text editing
- German I. Bagzhanov** Anesthesiologist-resuscitator of Department of Anesthesiology and Resuscitation No. 2, State Scientific Center of A.I. Burnazyan Federal Medical Biophysical Center of the Federal Medical and Biological Agency;  
<https://orcid.org/0000-0003-3363-5195>, 1380-1410@mail.ru;  
 2%, collection and analysis of manuscript materials, text editing
- Konstantin K. Gubarev** Candidate of Medical Sciences, Head of the Center for Extracorporeal Membrane Oxygenation, State Scientific Center of A.I. Burnazyan Federal Medical Biophysical Center of the Federal Medical and Biological Agency;  
<https://orcid.org/0000-0001-9006-163X>, kkgubarev@gmail.ru;  
 2%, collection and analysis of manuscript materials, text editing



- Sergei S. Ochkin Anesthesiologist-resuscitator of the Department of Anesthesiology and Resuscitation No. 2, State Scientific Center of A.I. Burnazyan Federal Medical Biophysical Center of the Federal Medical and Biological Agency; <https://orcid.org/0000-0001-8103-4963>, [gazme@yandex.ru](mailto:gazme@yandex.ru); 2%, collection and analysis of manuscript materials, text editing
- Oleg V. Parinov Candidate of Medical Sciences, Deputy General Director for the Medical Department, State Scientific Center of A.I. Burnazyan Federal Medical Biophysical Center of the Federal Medical and Biological Agency; <https://orcid.org/0000-0003-2370-170X>, [oparinov@fmbcfmba.ru](mailto:oparinov@fmbcfmba.ru); 2%, critical intelligence content review
- Sergei S. Petrikov Corresponding Member of the Russian Academy of Sciences, Doctor of Medicine, Director of the N.V. Sklifosovsky Research Institute for Emergency Medicine; <https://orcid.org/0000-0003-3292-8789>; [petrikovss@sklif.mos.ru](mailto:petrikovss@sklif.mos.ru); 2%, critical intelligence content review
- Konstantin A. Popugaev Doctor of Medical Sciences, Deputy Director - Head of the Regional Vascular Center, N.V. Sklifosovsky Research Institute for Emergency Medicine, Head of the Department of Anesthesiology, Resuscitation and Intensive Care, State Scientific Center of A.I. Burnazyan Federal Medical Biophysical Center of the Federal Medical and Biological Agency; <https://orcid.org/0000-0002-6240-820X>, [stan.popugaev@yahoo.com](mailto:stan.popugaev@yahoo.com); 2%, critical intelligence content review
- Aleksandr S. Samoilov Corresponding Member of the Russian Academy of Sciences, Doctor of Medical Sciences, Professor of the Russian Academy of Sciences, General Director and Prorector for Research of State Scientific Center of A.I. Burnazyan Federal Medical Biophysical Center of the Federal Medical and Biological Agency; <https://orcid.org/0000-0002-9241-7238>, [asamojlova@fmbcfmba.ru](mailto:asamojlova@fmbcfmba.ru); 2%, critical intelligence content review

**Received on 12.02.2020**  
**Review completed on 02.03.2020**  
**Accepted on 30.03.2021**

**Поступила в редакцию 12.02.2020**  
**Рецензирование завершено 02.03.2020**  
**Принята к печати 30.03.2021**